OFTALMOLOGIE

Sub redacția

Cristina Vlăduțiu

Editura MEGA

Capitolul 1
Anatomia ochiului şi anexelor oculare

Anexele globului ocular sunt: orbita, aparatul lacrimal, pleoapele, conjunctiva.

Polul anterior al globului ocular cuprinde: cornea, sclera, camera anterioară, irisul, pupila, cristalinul. Polul posterior cuprinde: retina, coroida, nervul optic. (Fig. 1)

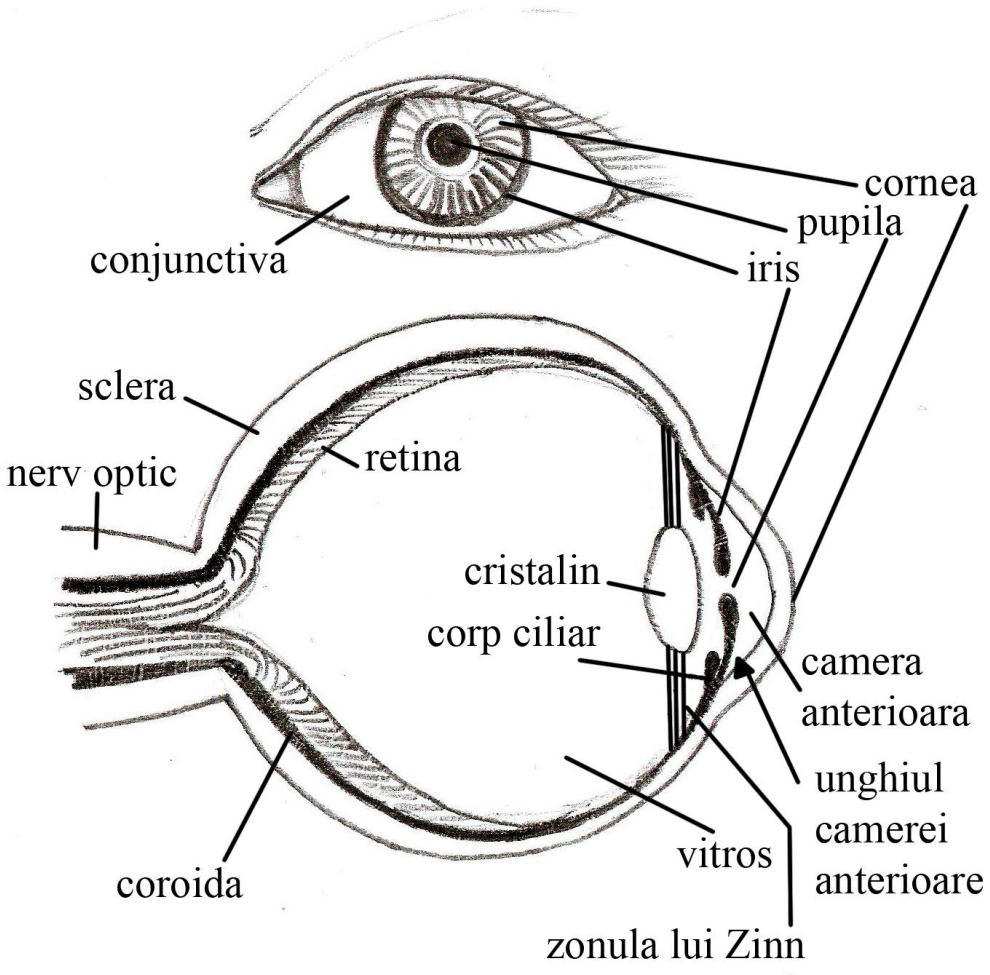

Fig. 1. Anatomia ochiului- secţiune

1. Orbita

Orbita este o cavitate osoasă situată în masivul facial, de o parte şi de alta a piramidei nazale. Ea are o formă de piramidă patrulateră cu o bază anterioară, un vârf posterior, patru pereţi şi un conţinut. Axul orbitei este oblic dinainte înapoi şi dinafară înăuntru.

Peretele superior

În unghiul superoextern al acestui perete există o scobitură osoasă, în care este situată glanda lacrimală. În unghiul superointern există o mică proeminenţă osoasă pe care se inseră un inel fibros, prin care trece tendonul muşchiului oblic mare. La unirea treimii interne cu cele două treimi externe există un şanţ numit şanţul supraorbital, pe unde trece mănunchiul vasculonervos supraorbitar. Prin intermediul acestui perete, orbita vine în contact cu sinusurile frontale.

Peretele inferior

În treimea mijlocie peretele inferior prezintă şanţul suborbitar, care se deschide pe faţa anterioară a maxilarului superior prin gaura suborbitară, pe unde trece pachetul vasculo-nervos suborbitar. Prin intermediul lui, orbita vine în raport direct cu sinusul maxilar superior şi prin intermediul acestuia cu arcada dentară superioară.

Peretele intern

În partea sa anterioară acest perete prezintă o mică scobitură delimitată de două creste osoase (creasta lacrimală anterioară şi posterioară), care reprezintă loja sacului lacrimal. În partea inferioară această scobitură este în comunicare cu canalul lacrimo-nazal. Prin intermediul acestui perete, orbita este în raport cu fosele nazale, sinusul etmoidal şi sinusul sfenoidal.

Pereţii osoşi ai orbitei sunt tapetaţi cu un periost subţire şi uşor decolabil chirurgical. Acesta se continuă la baza orbitei cu periostul oaselor feţei, iar în jurul găurilor optice se continuă cu fibrele durei mater din teaca nervului optic.

Orbita comunică, prin orificiile sale, cu:

- **neurocraniul** prin canalul optic şi fanta sfenoidală, situate la vârful orbitei. Prin canalul optic trec nervul optic şi artera oftalmică. Prin fanta sfenoidală trec următoarele elemente: nervul oculomotor comun, trochlear, abducens, ramura oftalmică a nervului trigemen, rădăcina simpatică a ganglionului ciliar, artera lacrimală recurentă şi vena oftalmică;
- **cavitatea nazală**, prin canalul nazolacrimal;
- **fosa pterigopalatină** prin fisura pterigoidiană.

DE REŢINUT!

- orbita nu este o cavitate închisă, având raporturi şi comunicări cu toate sinusurile anterioare şi posterioare ale feţei precum şi cu endocraniul. Ca urmare, orice proces inflamator dentar, endocranian sau sinusal se poate propaga la conţinutul orbitei şi invers

Conţinutul orbitei este alcătuit din: globul ocular, muşchii extrinseci ai globului ocular, elemente nervoase, vase, glanda lacrimală şi ţesut celuloadipos (Fig. 2). Muşchii extrinseci ai globului ocular sunt înveliţi separat şi apoi toţi la un loc de o capsulă fibroasă numită **capsula lui Tenon**. Aceasta acoperă şi porţiunea sclerală a globului ocular.

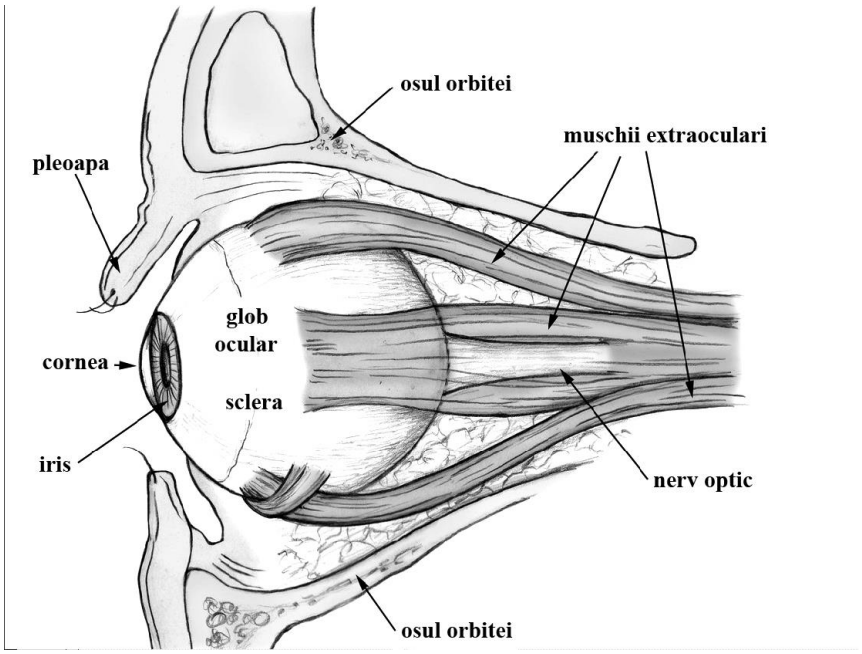

Fig. 2. Conţinutul orbitei

2. Aparatul lacrimal

Aparatul lacrimal este compus din glandele lacrimale şi căile lacrimale (Fig. 3.).

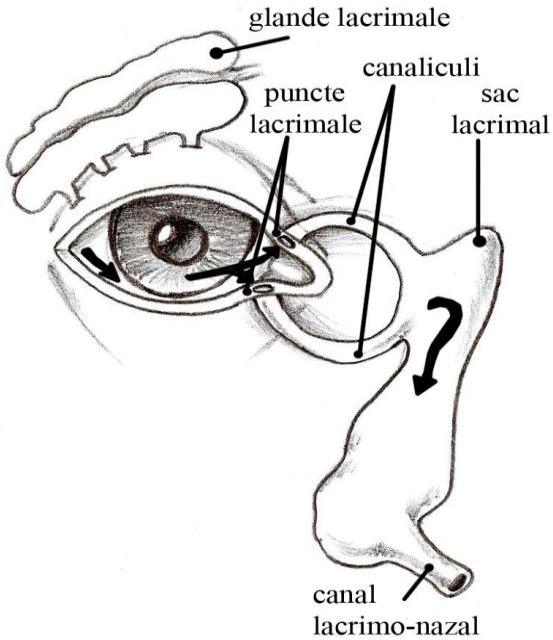

Fig. 3. Aparatul lacrimal

Glandele lacrimale sunt de două tipuri : principală şi accesorii

Glanda lacrimală ***principală*** asigură, secreţia lacrimală reflexă, şi este separată de către ridicătorul pleoapei superioare în două porţiuni: *orbitară*, situată în foseta glandei lacrimale din partea superoexternă a orbitei şi porţiunea *palpebrală*, care ocupă partea externă a fundului de sac conjunctival superior.

Glandele lacrimale ***accesorii*** sunt situate la nivelul conjunctivei (glandele Krause, Wolfring-Ciaccio, Henle, Manz) şi a pleoapelor (glandele Meibomius, Zeiss) şi asigură secreţia lacrimală bazală.

Căile lacrimale pornesc de la nivelul *punctelor lacrimale*, situate pe marginea liberă a pleoapelor, la 6 mm de unghiul palpebral intern. Acestea se continuă cu *canaliculele lacrimale*, care au o porţiune iniţială verticală de 1,5 mm lungime şi o porţiune orizontală, paralelă cu marginea liberă a pleoapei şi cu direcţie spre unghiul palpebral intern; la acest nivel, sub ligamentul palpebral intern se găseşte *sacul lacrimal*, în care se varsă canaliculele lacrimale. Sacul lacrimal se continuă cu *canalul lacrimonazal*, care se deschide în meatul nazal inferior.

Lacrimile formează o peliculă subţire la nivelul corneei şi a conjunctivei, denumită filmul lacrimal precorneean, care umezeşte permanent polul anterior ocular. El este format din trei straturi :

- superficial – lipidic, uleios; provine din glandele Moll, Zeiss şi Meibomius;
- mijlociu – seros , provine din glandele Wolfring şi Krause;
- profund – mucos, aplicat pe cornee. Conţine mucină, secretată de glandele Manz şi Henle.

3. Pleoapele

Pleoapele sunt două formaţiuni cutaneo-musculo-fibro-mucoase, situate în faţa globului ocular.

Ele prezintă: două feţe (una anterioară cutanată şi alta posterioară conjunctivală), două extremităţi (prin care pleoapele se unesc formând două comisuri, una externă ascuţită şi alta internă rotunjită) şi două margini (una aderentă şi alta liberă). Cele două pleoape delimitează prin marginea lor liberă deschizătura sau *fanta palpebrală*. (Fig. 4.)

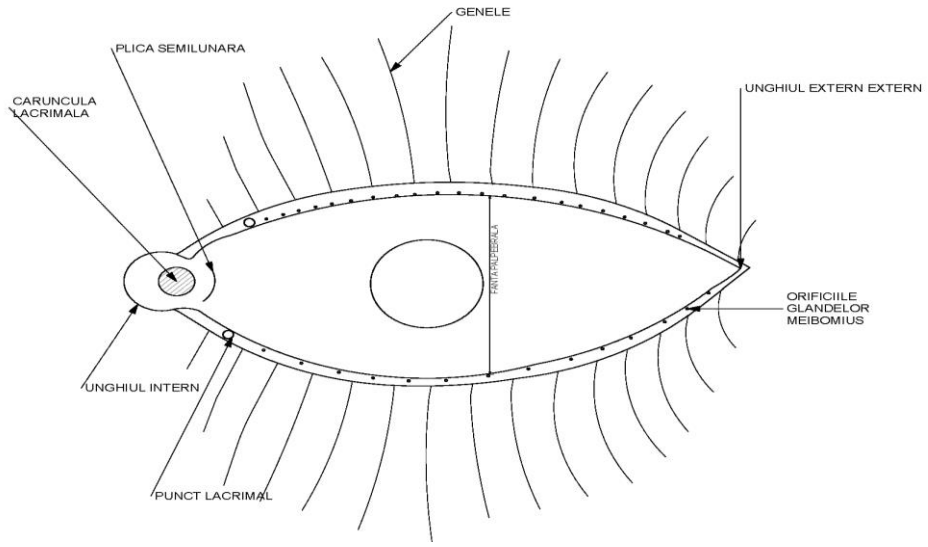

Fig. 4. Pleoapele

Marginea liberă a pleoapelor, numită şi *spaţiul intermarginal*, lată de 2-3 mm, este divizată de o mică proeminenţă (*papila lacrimală*), situată la unirea 1/6 interne cu cele 5/6 externe în două porţiuni; una externă - porţiunea ciliară - şi alta internă mai mică - porţiunea lacrimală. *Porţiunea ciliară* prezintă o buză anterioară pe care se implantează foliculii piloşi ai genelor cu glandele sebacee (glandele lui Zeiss) şi sudoripare (glandele lui Moll) anexate şi o buză posterioară înaintea căreia se deschid orificiile glandelor sebacee tarsale (ale lui Meibomius). *Porţiunea lacrimală* este fără cili şi cuprinde în grosimea ei canaliculele lacrimale. Cele două porţiuni lacrimale delimitează *lacul lacrimal* ocupat de *caruncula* în partea internă şi în afara acesteia de *cuta semilunară* (membrană nictitantă a vertebratelor inferioare, sau pleoapa a 3-a). În mijlocul marginii libere a pleoapei există o linie cenuşie - *linie intermarginală* - care merge de la un unghi palpebral la celălalt şi care reprezintă locul de separaţie dintre partea anterioară a pleoapei (având o constituţie musculo-cutanată) şi cea posterioară (tarso-conjunctivală).

Structural, pleoapele sunt alcătuite din 7 straturi:

1. *Pielea* este foarte subţire, cu numeroase cute fine transversale, care formează – când ochiul este deschis - şanţul orbito-palpebral.
2. *Ţesutul celular subcutanat* este foarte lax şi lipsit de ţesut adipos.
3. *Stratul muscular striat* este constituit din orbicularul pleoapelor şi ridicătorul pleoapei superioare.
   Orbicularul pleoapelor este un muşchi cu dispoziţie sfincteriană în jurul orificiului palpebral, inervat de nervul facial (VII).
   Ridicătorul pleoapei superioare se inseră pe tendonul Zinn în vârful orbitei, de unde se dirijează anterior pe deasupra muşchiului drept superior şi este inervat de nervul oculomotor comun (III).
4. *Ţesutul celular submuscular* este format dintr-un ţesut conjunctiv foarte lax.
5. *Stratul fibros* este alcătuit din două porţiuni: tarsul şi septul orbitar.
   Tarsul formează scheletul fibro-elastic al pleoapelor.
   Septul orbitar continuă spre periferie tarsurile pornind de la nivelul acestora şi inserându-se la periferie la nivelul rebordurilor orbitare.
6. *Stratul de fibre musculare netede* este format din cei doi muşchi palpebrali superior şi inferior.
7. *Conjunctiva palpebrală* este foarte aderentă de tars, de culoare roză.

4. Conjunctiva

Conjunctiva este o membrană mucoasă subţire şi transparentă care căptuşeşte faţa profundă a pleoapelor (*conjunctiva palpebrală*), se reflectă la nivelul fundurilor de sac *(fornixuri*) şi acoperă sclera anterioară (*conjunctiva bulbară*). Conjunctiva bulbară este aderentă la capsula Tenon subjacentă şi, prin urmare, la scleră, aderenţa fiind maximă la nivelul limbului sclero-cornean. În unghiul intern, conjunctiva prezintă o cută verticală (*plica semilunară*) care o separă de *caruncula lacrimală* (o proeminenţă roşie-cărnoasă, situată în spaţiul delimitat de cele două porţiuni lacrimale ale marginilor libere palpebrale). Conjunctiva este un ţesut mobil, capabil de distensie marcată în edemele inflamatorii sau traumatice.

Vascularizaţia conjunctivei palpebrale, a fundurilor de sac şi bulbare, până la 4 mm faţă de limbul sclero-cornean, provine din arcadele arteriale ale pleoapelor. Conjunctiva bulbară pe cei 4 mm din vecinătatea limbului sclero-cornean este vascularizată din ramurile conjunctivale ale arterelor ciliare anterioare. Arterele ciliare anterioare participă la vascularizaţia irisului. Deşi

unite între ele prin anastomoze, cele două teritorii arteriale conjunctivale şi păstrează independenţa în patologie. Astfel, teritoriul palpebral este influenţat de procesele inflamatorii ale pleoapelor şi conjunctivei, iar teritoriul ciliar, de inflamaţiile corneei şi irisului.

Venele conjunctivei se repartizează, ca şi arterele, în două teritorii distincte: palpebral şi ciliar.

DE REȚINUT !

- Congestia conjunctivei din vecinătatea limbului sclero-cornean (congestie pericorneană, sau pericheratică, sau limbică) semnifică inflamaţia corneei sau a uveei anterioare!!!

5. Corneea

Corneea reprezintă partea anterioară transparentă a învelişului fibros al globului ocular. Diametrul său vertical este de 11 mm , cel orizontal de 12 mm având o grosime de 1 mm la periferie şi 0, 8 mm în zona centrală.

Din punct de vedere *histologic* prezintă 5 straturi mergând pe secţiune sagitală dinainte înapoi:

- epiteliul corneean pavimentos, pluristratificat care se continuă cu epiteliul conjunctival;are capacitate mare de regenerare;
- membrana elastică anterioară (membrana lui Bowmann) formată din fibre fine colagene;
- parenchimul (stroma) corneean compus dintr-un sistem de fibre conjunctive dispuse paralel, între care există celule numite cheratoblaşti;
- membrana elastică posterioară (membrana lui Descemet)
- endoteliul corneean format dintr-un singur strat de celule care se continuă cu endoteliul trabecular şi cu cel irian; celulele nu se regenerează, ci se compensează prin „întindere”- creşterea suprafeţei celulare.

Corneea este lipsită de vase sanguine, nutriţia sa făcându-se prin reţeaua perilimbică (difuziune) şi din umorul apos (osmoză).

Inervaţia corneei este realizată de nervii ciliari care provin din ramura oftalmică a trigemenului.

Transparenţa corneană este asigurată de :

- lipsa vaselor de sânge,
- hidratare constantă,
- paralelismul fibrelor de colagen din stromă.

DE REȚINUT !

- leziunile corneene superficiale (epiteliale) se vindecă repede;
- un număr mic de celule endoteliale (determinate genetic) va predispune cornea la decompensare edematoasă (opacifiere) spontan sau postoperator;
- orice deranjare a arhitecturii colagenului (cicatrici), a hidratării corneene (edem) sau prezenţa vaselor de sânge în cornee va determina opacifierea acesteia.

6. Sclera

Sclera este o membrană de culoare alb-sidefie, dură, rezistentă, care formează cele 5/6 posterioare ale tunicii externe a globului ocular. La copii mici este extensibilă, iar la adult este inextensibilă. Este alcătuită din ţesut conjunctiv, cu multe fibre colagene aşezate neregulat. Este acoperită la exterior de o lamă subţire de ţesut conjunctiv lax, denumită *episcleră*. La interior este separată de coroidă şi corpul ciliar printr-un strat subţire de ţesut pigmentat denumit lamina fusca. Anterior se continuă cu corneea, limita dintre cornee şi scleră fiind denumită *limbul sclerocorneean*.

La nivelul sclerei se găsesc următoarele orificii, care constituie **zone de minimă rezistenţă ale sclerei:**

1. în faţa inserţiei celor patru muşchi oblici se găsesc orificiile prin care pătrund şi ies din globul ocular arterele şi venele ciliare anterioare;
2. retroecuatorial se găsesc 4 orificii prin care ies din globul ocular venele vorticoase;
3. posterior, la 4 mm axul vizual al ochiului, se găseşte *lamina cribrosa*, prin care părăsesc globul ocular fibrele nervului optic. În jurul acesteia se mai găsesc alte 15-20 de mici orificii prin care pătrund în globul ocular arterele ciliare posterioare scurte şi lungi şi nervii ciliari lungi şi scurţi

7. Uveea

Uveea, sau tunica uveală este tunica intens pigmentată şi vascularizată a ochiului. Este situată între scleră la exterior şi retină la interior. Este compusă din trei părţi: (1) irisul, (2) corpul ciliar şi (3) coroida. (vezi Fig. 1.)

Irisul

Irisul este un diafragm musculo-vascular situat în plan vertical, cu un orificiu central numit **pupilă**. Gradul de pigmentare al irisului determină culoarea ochiului. Se pot întâlni cazuri când culoarea celor doi ochi diferă, fenomen denumit *heterocromie iriană*. Suprafaţa anterioară a irisului este neregulată cu cripte şi proeminenţe şi prin porţiunea sa periferică participă la delimitarea unghiului camerei anterioare. Faţa posterioară a irisului este intens pigmentată.

Structura microscopică a irisului, dinspre anterior spre posterior:

1. endoteliul irian, care îl continuă pe cel corneean (de aceea suferinţa corneană va atrage reacţie iriană),
2. stroma iriană care conţine două tipuri de fibre musculare netede: muşchiul sfincter al pupilei, muşchiul dilatator al pupilei. *Sfincterul pupilar* este format din fibre musculare netede circulare, dispuse în jurul orificiului pupilar (în stroma iriană) şi inervate de ramuri din parasimpatic. *Dilatatorul pupilar* este constituit din celule mioepiteliale ale stratului anterior al epiteliului irian posterior, întinzându-se între marginea aderentă a irisului şi sfincterul pupilar, fiind inervat de ramuri din simpatic.
3. epiteliul pigmentar irian, care este o prelungire anterioară a epiteliului retinian.

Corpul ciliar

Corpul ciliar este situat între iris (anterior) şi coroidă (posterior), de care este delimitat printr-o linie în zigzag numită ora serrata.

Este împărţit în două regiuni:

1. pars plicata – formată din 80 de falduri radiare (procesele ciliare) şi
2. pars plana – situată posterior de procesele ciliare.

În constituţia corpului ciliar intră fibre musculare netede ce poartă denumirea de **muşchi ciliari.**

Coroida

Coroida reprezintă partea posterioară a tractului uveal. Este intens pigmentată şi vascularizată.

Vascularizaţia irisului şi a corpului ciliar este asigurată de arterele ciliare lungi posterioare şi arterele ciliare anterioare care formeaza la baza irisului *marele cerc arterial irian*. Din acesta se desprind ramuri care merg în stroma iriană şi se unesc la nivelul marginii pupilare în *micul cerc arterial irian*. Din arterele ciliare anterioare se desprind, înainte de a intra în globul ocular ramuri care vascularizează conjunctiva perilimbică. Astfel se explică apariţia congestiei conjunctivale perilimbice (pericheratice, pericorneene) în inflamaţiile irisului.

Vascularizaţia coroidei este reprezentată de arterele ciliare posterioare lungi şi scurte şi de ramurile posterioare ale arterelor ciliare anterioare.

7. Cristalinul

Cristalinul are formă de lentilă biconvexă, perfect trasparent şi elastic. Are un diametru egal cu 9-l0 mm şi o masă de 2-2,5 g. Este localizat în plan frontal între iris şi corpul vitros. (Fig. 5.)

Prezintă:

(1) două feţe: una anterioară cu raza de curbură de aproximativ l0 mm şi una posterioară cu raza de curbură de aproximativ 6 mm;

(2) doi poli: unul anterior şi unul posterior;

(3) un ecuator, în vecinătatea proceselor ciliare.

Cristalinul este menţinut în poziţie prin *ligamentul suspensor (zonula lui Zinn),* care îl ancorează la corpul ciliar. Aderă de vitros prin ligamentul hialoido- capsular, bine reprezentat la tineri.

Cristalinul prezintă următoarele straturi:

- *capsula* cristalinului (cristaloida), membrană de înveliş foarte elastică şi subţire şi care este formată din două părţi: una anterioară şi alta posterioară, care se unesc la nivelul ecuatorului:
- *epiteliul anterior* format dintr-un rând de celule cubice, dispuse sub capsula anterioară. La nivelul ecuatorului, celulele epiteliale se transformă în fibre cristaliniene;
- *cortexul* alcătuit din fibrele cristaliniene care iau naştere din celulele epiteliului anterior. Dispoziţia fibrelor este în straturi concentrice urmând o arhitectură strictă;
- *nucleul* cristalinului situat în centrul cristalinului şi alcătuit din fibrele „bătrâne”.

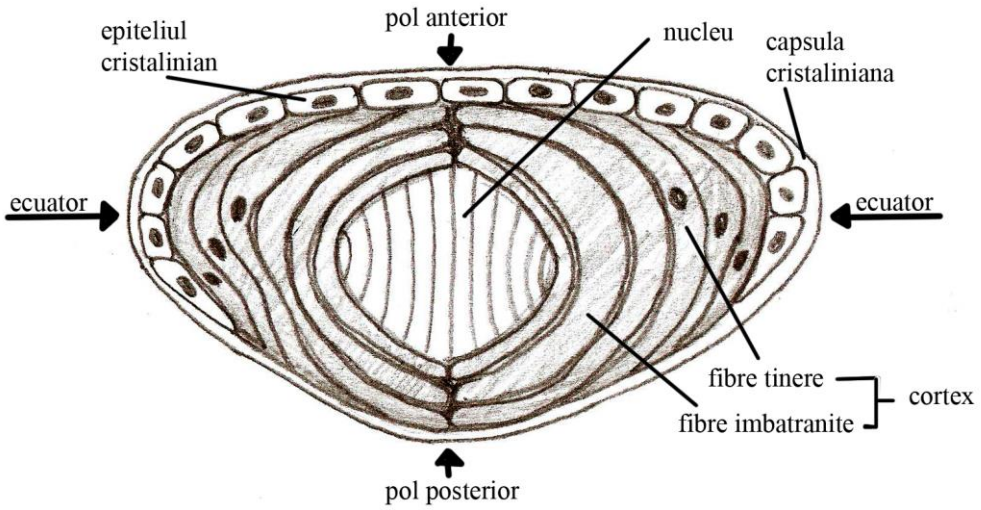

Fig. 5. Structura cristalinului

Pe parcursul vieţii, odată cu creşterea în dimensiuni a nucleului cristalinian, scade elasticitatea cristalinului, fenomen care se traduce clinic prin scăderea puterii de acomodaţie a ochiului.

DE REȚINUT!

- cristalinul copilului este moale, cu nucleu mic, uşor deformabil în procesul de acomodaţie, în timp ce cristalinul vârstnicului este dur, fiind format aprope în întregime din nucleu şi greu deformabil- fenomen responsabil de apariţia presbiopiei.

Cristalinul este avascular şi nu are nervi. Nutriţia este asigurată de umoarea apoasă prin intermediul capsulei, datorită unor fenomene de difuziune şi osmoză.

Transparenţa perfectă este conferită de concentraţia constantă în apă cât şi de dispoziţia regulată a fibrelor cristaliniene.

Specificitatea de organ, conferită de proteinele cristaliniene, se datorează condiţiilor din perioada embrionară, cînd cristalinul s-a dezvoltat izolat de sistemul imun, astfel neexistând amprenta antigenelor cristaliniene în memoria imună a individului. De aceea, în condiţiile eliberării proteinelor din interiorul cristalinului în umoarea apoasă (şi mai departe în sânge) ele pot induce sinteza de anticorpi anticristalinieni (auto-anticorpi). Practic, acest lucru se întâmplă când capsula este degenerată (cataracta hipermatură) sau lezată (cataracta traumatică directă).

8. Retina

Anatomia macroscopică

Retina este stratul cel mai intern al globului ocular şi este derivată din neuroectoderm. Este alcătuită din două straturi (1) epiteliul pigmentar retinian extern şi (2) retina neurală internă, cu un spaţiu potenţial între ele. Epiteliul pigmentar retinian, un singur strat de celule hexagonale, se continuă cu epiteliul pigmentar al corpului ciliar la nivelul orei serrata. Retina internă senzorială este un strat delicat de ţesut *transparent* a cărui grosime variază de la 0, 4 mm în vecinătatea nervului optic, la aproximativ 0, 15 mm la nivelul orei serata. Centrul maculei conţine foveea care este situată la 3 mm temporal faţă de marginea temporală a nervului optic. Macula este aproape de inserţia muşchiului oblic inferior şi este alcătuită aproape exclusiv din conuri. Ora serrata este situată la 6 mm posterior de limbul sclerocornean nazal şi la 7 mm temporal. Inserţiile sclerale ale muşchilor drepţi intern şi extern servesc ca repere pentru localizarea orei serrata nazal şi temporal.

Anatomia microscopică

Retina este alcătuită din zece straturi care dispuse dinspre exterior sunt: (Fig. 6.)

- epiteliu pigmentar, care este ferm aderent de membrana Bruch şi este format dintr-un singur strat de celule poliedrice ale căror prelungiri protoplasmatice "coafează" articolul extern al fotoreceptorilor;
- stratul conurilor şi bastonaşelor, care conţine expansiunile în formă de con sau bastonaş ale celulelor fotoreceptoare;
- membrana limitată externă, care separă stratul precedent de corpii celulelor cu conuri şi bastonaşe;
- stratul granular extern, alcătuit din corpurile celulelor cu conuri şi bastonaşe care reprezintă elementele receptoare ale analizatorului vizual şi constituie primul neuron; celulele cu conuri şi bastonaşe sunt inegal repartizate în retină: în regiunea maculară sunt dispuse numai celule cu conuri (circa 6 - 7 milioane) care spre periferie se răresc pentru a dispărea complet, iar celulele cu bastonaşe (circa 130 de milioane) apar în jurul foveei şi se înmulţesc spre periferia retinei unde sunt prezente în exclusivitate;
- stratul plexiform extern, alcătuit din sinapsele dintre celulele cu conuri şi bastonaşe şi celulele bipolare;
- stratul granular intern, care conţine cel de-al doilea neuron, celula bipolară;
- stratul plexiform intern, care conţine sinapsele dintre celulele bipolare şi celulele multipolare (ganglionare);
- stratul de celule multipolare (ganglionare), care conţine cel de-al treilea neuron;
- stratul de fibre optice, alcătuit din axonii celulelor multipolare; fibrele se dispun în fascicule şi se dirijează temporal, ocolind în arc foveea spre a converge către papilă;
- membrana limitantă internă, care separă retina de corpul vitros.

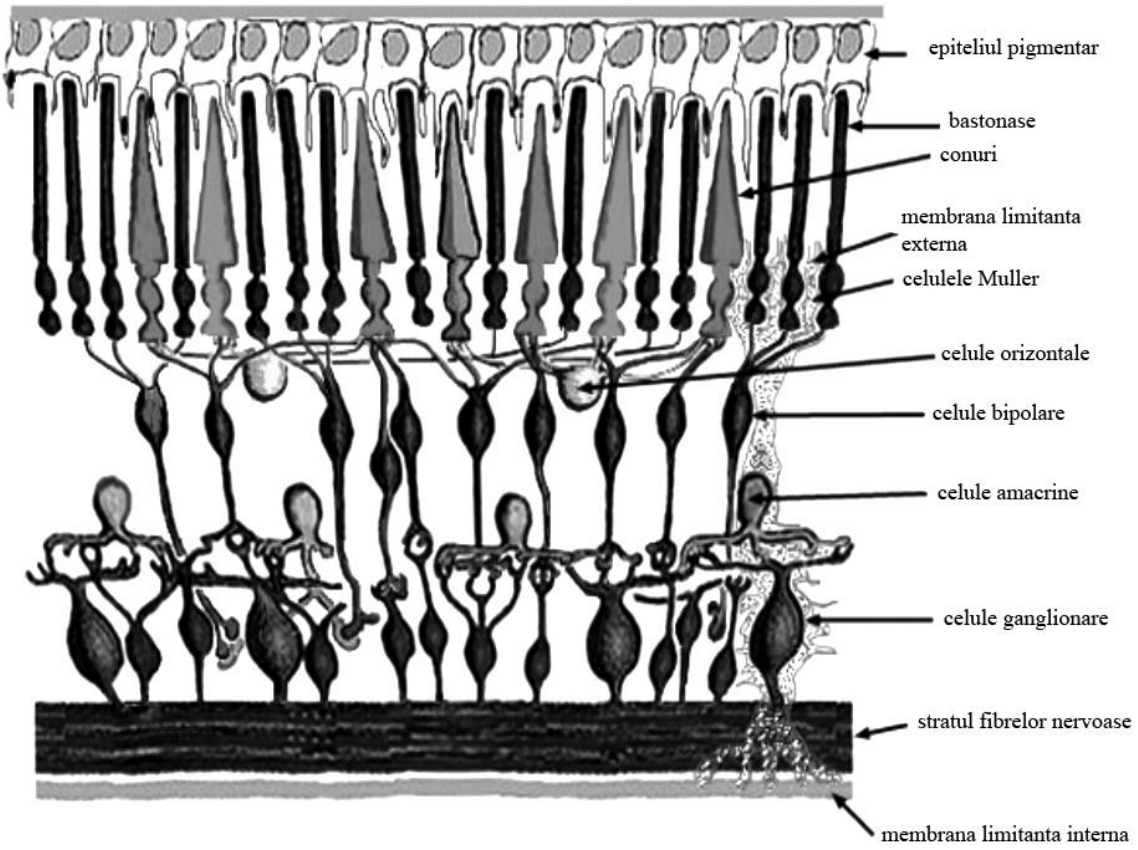

Fig. 6. Anatomia microscopică a retinei

Vascularizaţia

Straturile interne ale retinei au o vascularizaţie proprie, provenind din artera centrală retinei, ramură a arterei oftalmice. Artera centrală a retinei pătrunde în globul ocular la nivelul papilei nervului optic și se divide în două artere retiniene (superioară şi inferioară) care la rândul lor se divid în ramuri nazale şi temporale, dichotomizându-se până la ora serrata. Arterele sunt de tip terminal. Venele retiniene urmează traiectul invers şi se colectează în vena centrală a retinei care se varsă în venele oftalmice superioare. Fotoreceptorii şi epiteliul pigmentar retinian sunt nutrite de la nivelul stratului coriocapilar al coroidei.

9. Nervul optic

Nervul optic, perechea a II - a craniană, conduce cilindracşii celulelor ganglionare retiniene în care îşi are origina reală. Origina sa aparentă se afla în unghiul antero-extern al chiasmei, fiind o prelungire a acesteia. Fibrele nervului optic în număr de aproximativ un milion nu posedă teaca lui Schwann, iar teaca de mielină le înveleşte doar după ieşire din globul ocular, dincolo de lamina criblata . In lungul traiectului său, nervul optic este învelit de foiţele meningiene până la globul ocular unde membrana durală se opreşte la nivelul sclerei, în timp ce celelalte membrane se continuă până la papilă unde se răsfrâng, formând un fund de sac care marchează limita până unde circulă lichidul cefalorahidian.

Din punct de vedere al raporturilor pe care le are, traiectul nervului optic a fost împărţit în patru segmente şi anume intrabulbar, intraorbitar, intracanalicular şi intracranian.

Luând în considerare bolile sale, nervul optic prezintă doar două porţiuni: una juxtabulbară (aproximativ 12 mm) care începe la papilă şi se termină în punctul intrării vaselor centrale ale retinei în nerv şi o a doua retrobulbară, care ţine de la acest punct până la vârful chiasmei. Simptomele diferitelor boli ale opticului diferă după cum leziunile interesează prima sau cea de a doua porţiune: afecţiunile acute ale porţiunii juxtabulbare vor determina edem papilar, în timp ce afecţiunile acute ale porţiunii retrobulbare vor evolua cu aspect normal (nemodificat) al papilei.

Segmentul intrabulbar

Axul porţiunii intrabulbare a nervului optic este ocupat de artera şi vena centrală a retinei. In porţiunea prelaminară, capul nervului optic este transparent şi alcătuieşte la fundul de ochi *discul optic sau papila optică*. In zona centrală papila prezintă o uşoară depresiune denumită excavaţie fiziologică, locul de emergenţă a vaselor centrale ale retinei.

Segmentul intraorbitar

Măsoară circa 30 mm şi se întinde de la marginea orbitară a canalului optic până la globul ocular. Are forma unui S italic, prezentând în acest traiect două curbe una cu convexitatea posterioară şi alta anterioară. Aceasta conformaţie permite globului ocular să execute nestingherit orice mişcări fără să exercite nici o tracţiune asupra nervului. La intrarea în orbită nervul străbate inelul fibros format din tendoanele celor 4 muşchi drepţi (tendonul lui Zinn) mergând apoi până la glob prin centrul piramidei formate de aceşti muşchi, fiind învelit de ţesutul celulo-adipos orbitar.

Porţiunea intraorbitară a nervului optic, are ***raporturi apropiate*** cu:

-artera oftalmică, care descrie o spirală în jurul nervului;

-ganglionul ciliar, situat pe faţa externă a nervului la unirea 1/3 posterioare cu cele 2/3 anterioare;

-vasele centrale ale retinei, ramuri din oftalmică ce pătrund în grosimea nervului optic pe faţa sa externă, la 12 mm înapoia polului posterior ocular.

Segmentul intracanalicular

Măsoară 6-7 mm şi corespunde traiectului intraosos al canalului optic. De-a lungul acestui canal, nervul optic aderă intim de peretele osos, făcând loc doar arterei oftalmice care-l însoţeste pe faţa sa infero-externă. Nervul optic are în această porţiune ***raporturi strânse cu*** celulele etmoidale posterioare şi sinusul sfenoidal, ceea ce explică inflamaţiile nervului optic de cauză sinusală.

Segmentul intracranian

Măsoară 10-12 mm şi se întinde de la orificiul cranian al canalului optic până la unghiul antero-lateral al chiasmei optice. Această porţiune are ***raporturi importante cu*** rădăcina albă internă a nervului olfactiv, sfenoidul, partea anterioară a hipofizei şi carotida internă. Aceste raporturi explică afectarea nervului optic în arachnoiditele opto-chiasmatice, neoformaţiile intraselare, anevrismele carotidei interne.

Vascularizaţia

Vascularizaţia fibrelor periferice este asigurată prin arterele venite din sistemul vascular al piei mater, cele mai multe fiind ramuri din artera oftalmică. Părţile centrale ale nervului sunt nutrite de artera centrală a retinei, ramură din oftalmică. La nivelul papilei, irigaţia provine de la (a) reţeaua vasculară a piei mater; (b) ramificaţiile terminale ale arterei centrale a retinei şi (c) ramurile cercului arterial a lui Zinn, o coroană vasculară ce înconjoară nervul imediat înapoia sclerei, provenind din ciliarele scurte posterioare. Drenajul venos al papilei este asigurat prin venele coroidiene şi vena centrală a retinei iar pentru porţiunea retrobulbară a nervului din venele

meningee perioptice. Astfel sângele venos ajunge în cea mai mare parte în sinusul cavernos şi doar o mică parte trece prin reţeaua orbito-facială şi orbito-pterigoidiană.

DE REȚINUT !:

Nervul optic realizeză raporturi directe cu :

- conusul muscular ocular,
- sinusurile posterioare (etmoidal, sfenoidal),
- artera centrală a retinei, artera carotidă internă,
- hipofiza.

Patologia acestor structuri poate afecta nervul optic

10. Sistemul muscular extrinsec al ochiului

Musculatura extrinsecă a globului ocular este reprezentată de patru muşchi drepţi şi doi muşchi oblici. Toţi muşchii oculomotori sunt bandelete alungite de muşchi striaţi, cu lăţimea de aproximativ 5 -7 mm. Inserţia proximală (posterioară) a muşchilor (cu excepţia muşchiului oblic mic) este situată la vârful orbitei la nivelul unui inel tendinos circular localizat în dreptul canalului optic; este vorba de *inelul tendinos al lui Zinn.* Plecând de la inserţia proximală, cei patru muşchi drepţi se îndreaptă anterior de-a lungul peretelui orbitar omonim. În dreptul ecuatorului globului ocular se apropie de acesta pentru a se insera pe sclerotică înaintea ecuatorului, la o distanţă variabilă de limb.

Muşchiul oblic mare are o traiectorie mai complicată: de la nivelul inelului lui Zinn muşchiul se orientează anterior şi medial până la nivelul unghiului superointern al rebordului orbitar anterior, unde se află un inel cartilaginos inserat pe trohlee. După ce trece prin acest inel, muşchiul îşi schimbă direcţia orientându-se posterior si lateral. Inserţia distală este situată posterior de ecuatorul globului, pe cadranul posterosupero-extern.

Muşchiul oblicul mic se inseră proximal pe planşeul orbitei, în porţiunea sa anterorinternă, se orientează posterior şi extern şi se inseră distal pe cadranul posteroinferoextern al globului - sub inserţia oblicului mare.

Langhetele musculare sunt solidarizate printr-o membrană conjunctivoseroasă, denumită *capsula lui Tennon*. Acest ansamblu muscular si capsular formează un veritabil con muscular care înglobează spre baza sa globul ocular, a cărui mişcare şi suspensie o asigură.

Nervul oculomotor comun (III) asigură inervaţia muşchilor extrinseci ai globului (drept intern, drept superior, drept inferior, oblic mic), cu excepţia oblicului mare, inervat de nervul trohlear (IV) şi muşchiului drept extern, inervat de nervul abducens (VI).

Capitolul 2
Examinarea clinică oftalmologică
Semiologia oftalmologică

1. Examinarea la lumina zilei.

Pentru examinarea pacientului la lumina zilei acesta va fi poziţionat cu faţa spre o sursă naturală de lumină. Se vor examina pe rând anexele(pleoapele, conjunctiva, aparatul lacrimal, orbita) şi elementele polului anterior al ochiului(corneea, camera anterioară, irisul, pupila, reflexele pupilare)

Pleoapele

Prin inspecţie se vor trece în revistă forma pleoapelor, poziţia lor, aspectul tegumentelor, motilitatea pleoapelor.

Prin palpare se va aprecia conturul rebordului orbitar, şi consistenţa ţesuturilor încercând să se deceleze existenţa unor formaţiuni patologice.

Categoriile de procese patologice care pot fi întâlnite la nivelul pleoapelor sunt:

- **Modificări congenitale**: epicant (cuta mongoloidă), colobom palpebral (lipsă de ţesut palpebral), ptoza palpebrală,etc.
- **Modificări de poziţie** a pleoapelor: ectropion (răsucirea înafară a marginii libere a pleoapelor), entropion (răsucirea înăuntru a marginii pleoapelor)
- **Inflamaţii**:orgelet, blefarită, flegmon, abces
- **Consecinţe ale traumatismelor**: echimoze, escoriaţii, hematom, emfizem palpebral, plăgi.

Conjunctiva

Examinarea corectă a conjunctivei trebuie să cuprindă vizualizarea celor trei segmente ale conjunctivei: tarsală, fundurile de sac, bulbară.

Conjunctiva tarsală inferioară se evidenţiază trăgând în jos pleoapa inferioară. Conjunctiva tarsală superioară nu se poate vizualiza decât întorcând pleoapa superioară (pe deget, sau cu ajutorul întorcătorului Desmares). Fundul de sac inferior se exteriorizează în momentul în care se trage pleoapa în jos, pe când fundul de sac superior, care este mai adânc, nu se evidenţiază decât trăgând pleoapa întoarsă în sus cu ajutorul îndepărtătorului Desmares şi punând pacientul să privească în jos.

Se vor trece în revistă următoarele caracteristici clinice ale conjunctivei:

Modificări de culoare.

Congestia este cel mai frecvent semn patologic întâlnit la nivelul conjunctivei. Prin aprecierea nuanţei congestiei, a localizării (periferică, sau pericheratică), şi a comportamentului congestiei la testul cu adrenalină putem încadra congestia într-una din cele două forme clinice:congestie superficială(care denotă o inflamaţie de obicei benignă:conjunctivită, blefarită, orgelet), sau congestie profundă(care denotă un proces patologic al globului ocular:iridociclită, keratită, glaucom acut): vezi Anexa "Ochiul roşu".

Modificări de relief.

Chemozisul sau edemul conjunctival este o tumefiere difuză a conjunctivei. Se pot întâlnii de asemenea şi proeminenţe localizate sub formă de noduli. *Foliculii* sunt proeminenţe minuscule care privite la biomicroscop au formă conică şi sunt centrate de un vas limfatic care apare ca un punct galben în vârful foliculului. *Papilele* au dimensiuni ceva mai mari decât foliculii şi sunt centraţi de un vas de sânge. *Flictenele* sunt proeminenţe cu diametrul de 1-2 mm au culoarea galben-cenuşie şi sunt de obicei localizate în vecinătatea limbului.

Secreţii patologice.

Secreţiile sunt quasi obligatorii în conjunctivite. Aspectul lor, seros, purulent, sub formă de false membrane, hemoragic este în funcţie de agentul patogen implicat, de virulenţa sa şi de capacitatea de apărare antimicrobiană a conjunctivei

Aparatul lacrimal

Examinarea glandei lacrimale. Din cauza poziţiei sale, ascunsă în foseta glandei lacrimale, când are talie normală aceasta nu poate fi evidenţiată clinic. O glandă lacrimală tumefiată printr-un proces patologic:inflamaţie, tumoră se poate evidenţia trăgând în sus de treimea laterală a pleoapei superioare şi punând pacientul să privească în jos şi nazal. Acinii glandulari herniază în fundul de sac supero-extern al conjunctivei devenind astfel vizibili.

Capacitatea secretorie a glandei se examinează prin testul Schirmer. Pentru acest test sunt utilizate benzi de hârtie de filtru cu lungimea de 5cm şi lăţimea de 0,5cm. Capătul îndoit al hârtiei se fixează în fundul de sac inferior şi se lasă acolo 5min, timp în care în mod normal se umectează 1cm. din lungimea hârtiei. O hiposecreţie lacrimară determină o umectare inferioară acestui nivel.

Permeabilitatea căilor lacrimare se examinează prin trei metode.

Cea mai simplă dintre ele utilizează un colorant (fluoresceina sodică) care se instilează în sacul conjunctival. După 2-3 min. pacientul îşi va sufla nasul. În cazul permeabilităţii normale a căilor batista va fi colorată cu fluoresceina care a traversat căile lacrimale.

Cea mai frecvent utilizată şi în acelaşi timp cea mai edificatoare este spălătura căilor lacrimale. O canulă specială (ac de siringă scurt şi bont-atraumatic) este ataşat la o seringă cu ser fiziologic. Serul este injectat prin punctul lacrimar inferior după prealabila sa dilatare cu un stilet dilatator. În cazul în care căile sunt permeabile serul se va scurge în nazofaringe. Dacă există un obstacol la nivelul canalului lacrimonazal serul va reflua prin canaliculul lacrimal superior.

În cazuri excepţionale când se doreşte o localizare precisă a obstacolului se fac radiografii ale zonei nazo-lacrimare cu substanţă de contrast.

Orbita

Orbitele fiind cavităţi ascunse în masivul facial abordarea lor clinică este limitată.

Inspecţia permite evidenţierea modificărilor de protruzie a globului ocular (exoftalmie, enoftalmie). Tot prin inspecţie putem evidenţia modificările de motilitate ale globului ocular(limitarea sau absenţa mişcărilor).

Palparea oferă posibilitatea decelării unor modificări de relief la nivelul rebordului orbitar, sau evidenţierea unor formaţiuni tumorale la nivelul orbitei anterioare. Tot prin palpare putem aprecia elasticitatea sau gradul de reductibilitate a exoftalmiei. Se pot simţi de asemenea pulsaţii (în caz de anevrism arteriovenos).

Auscultaţia trans palpebrală a orbitei se utilizează rar –atunci cînd există suspiciunea unui suflu dat de o comunicare arteriovenoasă-.

Din fericire datele sumare oferite de examinarea clinică a orbitei pot fi completate prin examinări paraclinice din ce în ce mai accesibile cum sunt ultrasonografia(ecografia), computertomografia (CT), rezonanţa magnetică nucleară (RMN).

Examinarea polului anterior al globului ocular

Corneea

Examinarea completă a corneeii presupune trcerea în revistă a următorilor parametrii:

Dimensiunea corneeii. Corneea normală are diametrul vertical de 10 mm iar cel orizontal de 11 mm. În situaţii patologice corneea poate avea diametrul mai mare (glaucom congenital sau buftalmie), sau mai mic (microftalmie, hipermetropii mari).

Raza de curbură a corneeii poate fi apreciată clinic cu aproximaţie privind globul ocular din profil. O cornee mai bombată poate să sugereze o boală degenerativă cum ar fi *keratoglobul*, sau *keratoconul.*

Transparenţa. Corneea normală este perfect transparentă. Scăderea transparenţei şi apariţia opalescenţei poate fi semnalată în inflamaţii (keratite), în modificarea conţinutului de apă a corneeii (edem conean),sau în procesele cicatriciale (leucom cornean).

Sensibilitatea. Corneea este cel mai sensibil segment din organism, având cea mai mare densitate de terminaţii nervoase pe milimetru pătrat. Clinic sensibilitatea corneană poate fi estimată cu ajutorul unui tampon de vată efilat. Trecerea uşoară a acestuia pe suprafaţa corneeii provoacă în mod normal reflexul de clipire.

Camera anterioară

Parametrii care trebuie urmăriţi pentru examinarea camerei anterioare sunt:

Profunzimea camerei anterioare se apreciază clinic privind globul din profil. Distanţa dintre faţa posterioară a corneeii şi iris reprezintă profunzimea camerei anterioare. O cameră mai profundă poate fi întâlnită în caz de luxaţie sau subluxaţie a cristalinului (cristalinul care reprezintă suportul posterior al irisului este dislocat), iar o cameră mai puţin profundă în glaucomul acut (presiunea intraoculară ridicată împinge în faţă diafragmul irido-cristalinian).

Conţinutul. Camera anterioară conţine umor apos perfect transparent. În situaţii patologice umorul apos poate fi contaminat cu produşi patologici cum ar fi sângele, sau puroiul care reduc substanţial transparenţa acestuia. Produşii patologici se pot depune , din cauza declivităţii, în partea inferioară a camerei anterioare luând forma unei semilune de culoare roşie (sânge: *hipemă*) sau galbenă (puroi: *hipopion*).

Unghiul camerian este un segment important al camerei anterioare deoarece reprezintă locul în care se realizează drenajul umorului apos din ochi. Clinic unghiul camerian nu este vizibil fiind ascuns în spatele limbului sclero-corneean. Examinarea în detaliu a acestui segment ocular presupune efectuarea gonioscopiei (vezi cap.Glaucomul).

Irisul

Parametrii de examinat în cazul irisului sunt:

Forma irisului. Aspectul de diafragm circular perforat în mijloc poate fi modificat în cadrul unor afecţiuni congenitale, sau dobândite. *Corectopia* este o afecţiune congenitală în care pupila este deplasată din locul său central şi poate să fie deformată. *Iridodializa* reprezintă dezinserţia posttraumatică a rădăcinii irisului, iar *colobomul* irian este lipsa congenitală sau posttraumatică a unei porţiuni din iris.

Culoarea. În mod normal irisul la cei doi ochi are aceeaşi culoare. Există afecţiuni congenitale sau dobândite când irisul are culoare diferită la cei doi ochi (*heterocromie iriană.*). Această situaţie poate să fie constituţională, dar de cele mai multe ori apare în afecţiuni ale irisului sau alte boli oculare(tumori iriene, glaucom, iridociclită).

Relieful. Irisul prezintă o suprafaţă cu relief neregulat, care realizează un desen caracteristic fiecărui individ. Un desen irian aplatizat (difuz sau în plaje) sugerează o atrofie congenitală sau glaucomatoasă a irisului. Se pot evideţia de asemenea proeminenţe chistice sau parenchimatoase pe suprafaţa irisului.

Pupila

Parametrii care trebuie urmăriţi la examinarea pupilei sunt:

Dimensiunea. Pupila normală examinată în condiţii de iluminare medie are 2-2,5 mm în diametru. Modificările de dimensiune a pupilei sunt specifice anumitor afecţiuni oculare. În iridociclite de exemplu pupila are dimensiuni mai mici (mioză), iar în glaucomul acut pupila este semimidriatică.

Dinamica. Pupila reacţionează prompt la stimulii luminoşi, prin mioză la lumină şi prin midriază la întuneric. Încetinirea .sau chiar abolirea reflexului fotomotor apare în inflamaţii (iridociclite), sau când se produce o scădere marcată a vederii.

Forma pupilei poate fi modificată în iridociclite,în care se produc aderenţe între marginea pupilară a irisului şi faţa anterioară a cristalinului (*sinechii iriene posterioare*). Rupturile traumatice ale sfincterului pupilar pot produce de asemenea modificări de formă ale pupilei.

Culoarea neagră a pupilei este modificată în mod tipic în cataractă, când pupila devine cenuşie. Hemoragiile masive din vitrosul anterior pot să producă un reflex roşiatic în pupilă. Retinoblastomul (tumoră malignă a retinei) dă aspectul de"ochi amaurotic de pisică" acesta caracterizându-se printr-un reflex gălbui în profunzimea pupilei.

Reflexele pupilare. Există trei reflexe pupilare care se examinează în mod curent.

- *Reflexul fotomotor direct*. La iluminarea globului ocular pupila reacţionează prin mioză. La acoperirea ochiului, sau la întuneric se produce midriaza

- *Reflexul fotomotor consensual*. La iluminarea unui ochi apare mioza şi la ochiul congener(în măsură mai mică faţă de ochiul iluminat). Acest reflex este explicat prin încrucişarea fibrelor pupilomotorii la nivelul chiasmei.
- *Reflexul acomodaţie-convergenţă-mioză* este un triplu reflex sinergic care se produce în momentul în care se fixează un obiect apropiat. Acomodaţia apare pentru clarificarea imaginii; convergenţa se produce pentru a proiecta imaginea pe cele două macule. Concomitent apare şi o discretă mioză.

Examinarea reflexului roșu pupilar

O examinare deosebit de importantă pentru medical generalist, care permita o apreciere sumară a stării fundului de ochi este examinarea reflexului roşu pupilar. Se orientează lumina oftalmoscopului spre ochiul examinat. În mod normal pupila apare roşie din cauza luminii care este reflectată de retina care este roşie. Orice opacitate care se interpune în calea razelor de lmină va produce o pată neagră, sau dispariţia reflexului roşu din câmpul pupilar (Fig. 2.1 A și B).

2. Examinarea în camera obscură

Examinarea în camera obscură este dedicată examinării fundului de ochi şi situaţiilor când este necesară examinarea unor detalii ale polului anterior al ochiului.

Polul anterior se examinează prin trei metode care realizează iluminarea mai bună şi magnificaţia elementelor polului anterior.

-*Luminajul lateral simplu*. Pacientul este aşezat în faţa examinatorului la distanţa de o jumătate de metru. În lateral şi în spatele pacientului există o sursă de lumină. Examinatorul captează cu o lentilă sferică convergentă de 13 dioptrii lumina şi o proiectează pe ochiul examinat care apare mai bine iluminat.

-*Luminajul lateral combinat*. Se efectuează similar cu cel simplu, în plus se plasează o lentilă sferică convergentă de 13 dioptrii şi în faţa ochiului examinat. În acest mod globul ocular apare mai mare şi bine iluminat

-*Biomicroscopia* este o metodă de examinare a polului anterior care combină în acelaşi aparat cele două metode prezentate. Examinarea biomicroscopică este superioară calitativ, dar este rezervată specialistului oftalmolog.

Polul posterior sau fundul de ochi poate fi examinat prin următoarele metode

-*Oftalmoscopia directă* permite examinarea polului posterior al ochiului, realizând o iluminare bună şi o mărire suficientă a elementelor anatomice. Examinatorul utilizează oftalmoscopul care necesită o apropiere mare de pacient(practic între ochiul examinatorului şi cel al pacientului nu se interpune decât oftalmoscopul). Privind cu un singur ochi, imaginea este bidemensională, deci nu se pot aprecia cu acurateţe diferenţele de relief.

-*Oftalmoscopia indirectă* se efectuează cu un aparat care se fixează pe capul examinatorului. O lupă măritoare de 20 dioptrii este aşezată în faţa ochiului examinat (Fig. 2.2). Privind cu amândoi ochii examinatorul vede imaginea tridimensională(stereoscopică) a polului posterior. Trebuie să se ţină cont ca imaginea obţinută cu oftalmoscopul indirect este răsturnată.

-*Biomicroscopia fundului de ochi* se efectuează examinând globul ocular cu biomicroscopul, ataşând în faţa ochiului examinat o lentilă de 90 de dioptrii, care transferă imaginea de la nivelul

polului anterior la nivelul polului posterior (Fig. 2.3). Imaginea este de asemenea stereoscopică şi răsturnată.

Ori de câte ori este necesară examinarea fundului de ochi pupila va fi dilatată cu un midriatic de scurtă durată(tropicamidă)

Semiologia fundului de ochi.

În momentul examinării fundului de ochi se remarcă o coloraţie roşie-roz a retinei pe fondul căreia se disting o serie de detalii. Pentru o trecere în revistă a tuturor elementelor semiologice este necesară examinarea pe rând a segmentelor polului posterior.

Papila nervului optic apare ca un disc galben roşcat, bine delimitat şi plat. La examinarea papilei trebuie apreciate următoarele elemente:

- **Conturul papilei** este net, capătul periferic al nervului optic fiind bine delimitat faţă de restul retinei. În situaţii patologice(stază papilară, nevrită optică) apare edem papilar iar conturul papilei apare estompat.
- **Culoarea** normală a papilei este galben-roşiatică. În inflamaţiile nervului optic(nevrite optice) aceasta devine mai roşie, mai congestionată.
- **Relieful.** În mod normal papila este plată sau prezintă o mică depresiune centrală (escavaţie fiziologică). O papilă proeminentă este caracteristică edemelor papilare care survin fie în staza papilară fie în nevritele optice. O escavaţie (denivelare) mai accentuată a papilei este sugestivă pentru glaucom.

Macula este situată lateral faţă de papila nervului optic, exact în centrul polului posterior al ochiului. Se recunoaşte graţie reflexului foveolar, care apare ca un punct mic strălucitor. Regiunea foveolară este o zonă fără vase retiniene evidente (paucivasculară).
În situaţii patologice se pot întâlni la nivelul maculei hemoragii, cicatrici retiniene sub forma unor zone pigmentate în negru, alternând cu pete albe (zone atrofice).

Vasele retiniene sunt ramuri ale arterei, şi venei retiniene, care la rândul lor se desprind din artera, respecriv vena oftalmică la nivelul orbitei. Artera centrală a retinei abordează globul ocular la nivelul papilei nervului optic, unde se ramifică în cele patru ramuri. Ramurile arteriale sunt distribuite pe suprafaţa fundului de ochi în imediata vecinătate a ramurilor venoase. Arterele se diferenţiază de vene prin faptul că sunt mai subţiri , mai rectilinii şi de un roşu mai deschis. Traiectele vasculare trebuie urmărite de la nivelul papilei până spre periferia fundului de ochi încercând să se sesizeze modificările de calibru, de traiect sau elemente patologice care însoţesc vasele (hemoragii, cordoane albicioase-teci vasculare-.

Fondul retinian este în mod normal omogen colorat în roşu–roz. Examinând retina până la periferie se pot decela elemente patologice ca hemoragii (pete roşii), exudate (pete albe-gălbui), migrări pigmentare (pete negre), zone de retină dezlipită, găuri retiniene.

Capitolul 3
Funcţia vizuală

Noţiuni de anatomie şi fiziologie

Obiectul de studiu al oftalmologiei îl constituie ochiul şi nervul optic, celelalte porţiuni ale analizatorului vizual (chiasma optică, bandeletele optice şi scoarţa occipitală) fac obiectul neurooftalmologiei.

Excitantul specific pentru analizatorul vizual este lumina – radiaţiile vizibile, aceasta reprezentând un mic ecart din spectrul undelor electromagnetice, cuprins între 400 şi 760 nanometri.

Elaborarea funcţiei vizuale este rezultatul unor procese complexe:
(1) fizice – refractarea luminii prin mediile transparente,
(2) fotochimice – transformarea substanţei fotochimice la nivelul fotoreceptorilor,
(3) bioelectrice – transmiterea influxului nervos de-a lungul căilor optice,
(4) neuropsihice – transformarea influxului nervos în percepţie.

Elementele fotoreceptoare sunt localizate în retină fiind reprezentate de celulele cu conuri, respectiv celulele cu bastonaşe.

Trebuie reţinut că formarea unităţilor fotoreceptoare şi repartiţia celulelor fotoreceptoare este inegală pe suprafaţa retinei. Celulele cu conuri în număr de aproximativ 6 milioane sunt grupate în regiunea maculară, sunt sensibile la intensităţi mari de lumină asigurând vederea de zi (**vederea fotopică**), percep detaliile formelor şi culorile. Celulele cu bastonaşe în număr de 130 milioane apar la periferia regiunii maculare, ating densitatea maximă la aproximativ 6 mm de centrul retinei şi se răresc spre periferie. Celulele cu bastonaşe sunt sensibile la intensităţi mici de lumină asigurând vederea nocturnă (**vederea scotopică**). Unităţile receptoare retiniene se formează în mod diferit pentru conuri, respectiv bastonaşe: o celulă cu con face sinapsă cu o celulă bipolară, iar aceasta la rândul ei face sinapsă cu o celulă ganglionară; mai multe celule cu bastonaşe fac sinapsă cu o aceeaşi celulă bipolară, mai multe bipolare corespunzând bastonaşelor fac sinapsă cu o celulă ganglionară.(Fig. 1.)

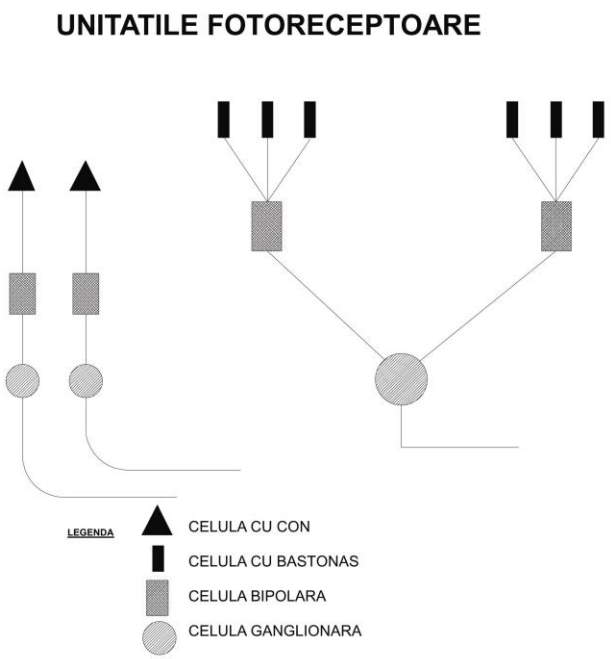

Fig. 1. Formarea unităţilor fotoreceptoare

Reacţiile declanşate de lumină în celulele fotoreceptoare sunt în principal:

1- modificarea biochimică a pigmenţilor vizuali şi
2- modificarea potenţialului de membrană responsabil de apariţia activităţii electrice.

Sub acţiunea luminii rodopsina (pigmentul vizual) se descompune, iar la întuneric acesta se recompune.În esenţă, descompunerea pigmentului vizual costă în transformarea enzimatică a transretinalului în transretinol, care este transvitamina A1. Regenerarea pigmentului vizual la întuneric se realizează prin două procedee:

- anageneza, proces rapid ce se bazează pe produşii intermediari,
- neogeneza, proces mai lent, plecat de la vitamina A1, fie cea provenită din descompunere, fie de la moleculele noi de vitamina A1 extrase din sânge de către epiteliul pigmentar.

Funcţia vizuală este formată din 3 senzaţii: de lumină, de formă şi de culoare.

1. Senzaţia de lumină

Definiţie

Senzaţia de lumină este cea mai elementară funcţie vizuală. Constă în perceperea şi reflectarea de către scoarţa occipitală a procesului de excitare a celulelor vizuale de către un anumit prag al excitantului specific.

Adaptarea la lumină

Adaptarea ochiului la lumină este rapidă şi se realizează între 1 şi 6 minute în funcţie de intensitatea luminii existente, prin descompunerea substanţei fotochimice.

La intensităţi luminoase puternice, poate să apară senzaţia de orbire (ebluisare) datorită descompunerii bruşte a unei cantităţi prea mari de substanţă
fotochimică. Cea mai mare intensitate luminoasă pe care ochiul uman o poate recepţiona, pentru scurt timp, ceea ce echivalează aproximativ cu intensitatea luminoasă a Soarelui. Privirea unei astfel de intensităţi luminoase timp de mai multe minute se poate solda cu provocarea unei arsuri retiniene acompaniată de scăderea ireversibilă a vederii.

Adaptarea la întuneric

Adaptarea ochiului la întuneric, corespunzătoare recompunerii substanţei fotochimice, este un proces mai îndelungat care se termină abia după 60 minute, dar atinge o valoare apreciabilă după 20 minute.

Studiul adaptării receptorilor retinieni la întuneric arată că la început se adaptează conurile care sintetizează mai repede fotopigmentul şi îşi măresc sensibilitatea în primele 5 minute de 20-50 ori. În continuare începe adaptarea bastonaşelor care se face mult mai lent, sensibilitatea la lumină a acestora ajungând de 20000 de ori mai mare decât iniţial la sfârşitul perioadei de adaptare, deci după circa o oră. Senzaţia de lumină apare la ochiul complet adaptat la întuneric dacă pe retină ajunge o lumină egală cu intensitatea a suta milioana parte dintr-o lumânare standard.

Metode de examinare

Senzaţia de lumină

În camera obscură se acoperă unul dintre ochii pacientului şi în ochiul sănătos rămas descoperit se proiectează intermitent lumina oftalmoscopului de la distanţa de un metru. Fascicolul de lumină este proiectat din principalele direcţii de privire: din faţă, de sus, de jos, de la dreapta şi de la stânga. Pacientul trebuie să precizeze dacă vede lumina şi din ce direcţie este proiectată lumina. Metoda este orientativă, dar permite aprecierea stării funcţionale a retinei în situaţia existenţei unor opacităţi ale mediilor oculare ce împiedică examinarea directă a fundului de ochi

Adaptarea la întuneric

Înregistrarea curbei de adaptare la întuneric se realizează cu adaptometrul Goldmann – Weekers.

Adaptograma normală este formată din două segmente curbe separate de o inflexiune, punctul α. Primul segment reflectă adaptarea conurilor. A doua parte a curbei corespunde adaptării bastonaşelor, este mai lentă şi atinge pragul absolut terminal, după circa 30 minute. (Fig. 2)

Între punctul α şi pragul terminal nu mai sunt percepute culorile deoarece singurele celule în activitate rămân bastonaşele. Este aşa numitul “interval fotocromatic”.

Fig. 2 Adaptograma

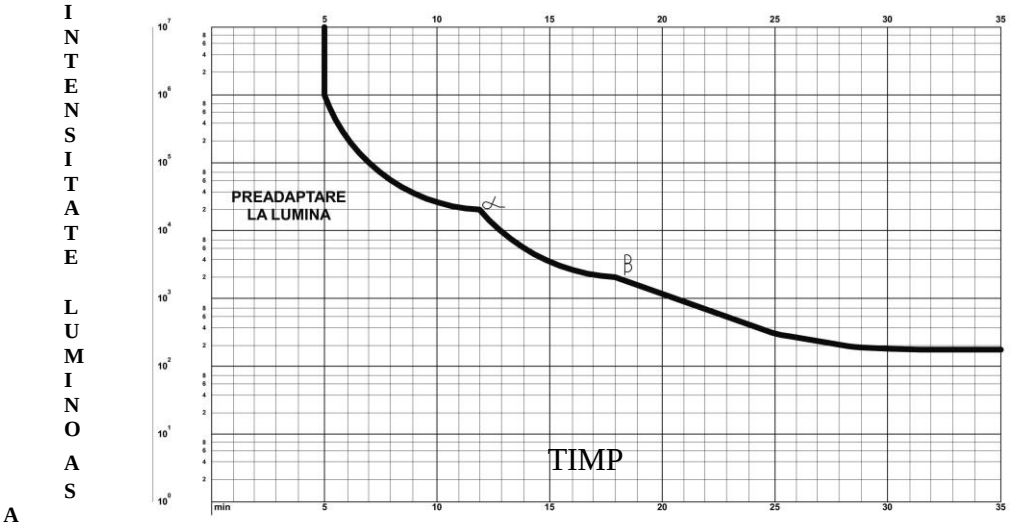

Electroretinograma şi potenţialul occipital evocat

Diferenţa de potenţial dintre straturile retiniene externe electronegative şi cele interne electropozitive, poate fi captată, amplificată şi înregistrată cu ajutorul electroretinografului. Curba obţinută este *electroretinograma (ERG*) şi reprezintă activitatea celulelor fotoreceptoare şi a celulelor bipolare. (Fig. 3)

Înregistrarea electroretinogramei poate fi efectuată după un singur stimul luminos scurt, sub 18 milisecunde sau se înregistrează repetat, în cursul adaptării la întuneric.

Fig. 3. Electroretinograma

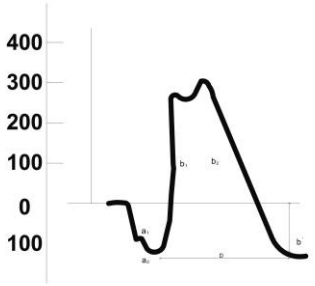

ERG poate fi înregistrată de la naştere şi reprezintă un test obiectiv pentru funcţia senzorială a retinei. Examinarea este deosebit de utilă pentru luarea deciziei operatorii, mai ales în prezenţa mediilor opace. Examinarea traseului ERG permite punerea în evidenţă a suferinţei sistemului fotopic sau al celui scotopic şi are valoare diagnostică într-o serie de afecţiuni ca degenerescenţele tapeto-retiniene, sideroza oculară, dezlipirea de retină, miopia malignă.

Curenţii bioelectrici declanşaţi de stimulul luminos sunt transmişi de-a lungul căilor optice până la cortexul occipital de unde pot fi captaţi şi înregistraţi sub forma unui *potenţial occipital evocat* (POE) – cu aspect polifazic.

Cuplul ERG-POE se numeşte *timp retinocortical* (TRC) şi obiectivează durata necesară transmiterii mesajului vizual la cortex.

În condiţii patologice TRC ne poate da relaţii preţioase referitoare la starea funcţională a nervului optic şi a căilor optice.

Complexul ERG şi POE efectuat la copii cu cecitate orientează asupra sediului leziunii: dacă ERG şi POE sunt stinse = leziunea este retiniană; ERG normală şi POE şters = leziunea poate fi la nivelul căilor optice sau centrilor superiori.

Patologia

Nictalopia (hesperanopia)

Definiţie. *Nictalopia (hesperanopia)*, denumită popular "orbul găinilor" (retina găinilor conţine numai celule cu conuri) se caracterizează printr-un deficit al celulelor cu bastonaşe. Bolnavii se orientează cu dificultate la intensităţi luminoase slabe, seara şi noaptea. Ziua, în regim de iluminare fotopică, vederea este bună.

Etiologie. *Nictalopia congenitală* sau esenţială survine mai frecvent, este de regulă ereditară cu mod de transmitere dominant. Nu i se cunoaşte cauza şi nu poate fi tratată.

Nictalopia câştigată poate fi :

a) de cauză generală:

- alimentaţie lipsită sau săracă în vitamina A;
- afecţiuni digestive sau hepatice care perturbă tranzitul vitaminei A spre epiteliul pigmentar al retinei.

b) de cauză locală

- afecţiuni corioretiniene care se însoţesc de distrugerea unei zone mai extinse a epiteliului pigmentar retinian şi a celulelor cu bastonaşe: corioretinitele cicatriceale extinse, sideroza oculară, miopia malignă, dezlipirea de retină.

Examinări. În toate aceste afecţiuni apar modificări adaptometrice – absenţa curbei de adaptare a bastonaşelor – modificări electroretinografice caracteristice şi strâmtorări ale câmpului vizual.

Tratament. Tratamentul nictalopiei câştigate trebuie să fie etiologic atunci când este posibil. Se corectează regimul alimentar cu o alimentaţie bogată în vitamina A şi administrarea acestei vitamine în cure prelungite în doze zilnice de 25000 – 50000 unităţi internaţionale.

Hemeralopia

Definiţie. Se caracterizează prin faptul că pacientul nu vede bine ziua, la lumină intensă şi nu percepe culorile. În cursul serii vederea se ameliorează.

Etiologie. *Hemeralopia congenitală* este datorată unor tulburări funcţionale ale celulelor cu conuri şi nu beneficiază de nici un tratament eficient.

Hemeralopia câştigată poate fi datorată leziunilor maculare cu distrugerea conurilor sau apare în unele forme de cataractă – nucleare sau subcapsulare posterioare centrale.

Tratament. Tratament simptomatic: instilarea unui midriatic, indiferent de forma hemeralopiei (atropină 1%, tropicamidă 1%) poate ameliora acuitatea vizuală.

Notă: În literatura oftalmologică românească există o confuzie a termenilor: ceea ce în literatura anglosaxonă a fost denumit nictalopie a fost preluat la noi ca şi hemeralopie. Ţinând cont de originea acestor denumiri (în limba greacă: hemera= zi, alaos= orbire, deci hemeralopie= orbire la lumina zilei; Hemera= zeiţa zilei, Nyx= zeiţa nopţii) am preluat definiţiile acceptate în literatura anglosaxonă.

2.Senzaţia de formă

Definiţie

Senzaţia de formă constă în perceperea şi reflectarea de către scoarţa occipitală a imaginilor pe care obiectele din mediul înconjurător le formează pe retină.

Valoare sa este inegală în spaţiul retinian fiind maximă în fovee şi diminuând treptat în zona extramaculară pe măsură ce ne îndreptăm spre periferie. Substratul morfofuncţional al acestei variaţii spaţiale este reprezentat de două elemente: densitatea diferită a receptorilor retinieni, maximă în fovee, şi modul de alcătuire a unităţilor receptoare. Dacă în regiunea maculară fiecare con este în conexiune cu o celulă bipolară şi cu o celulă ganglionară, la nivelul retinei periferice, mai multe celule cu bastonaşe sunt conectate cu o celulă bipolară şi mai multe celule bipolare cu o celulă ganglionară rezultând un câmp colector retinian din ce în ce mai larg spre periferie.

Această funcţie se compune din trei elemente principale: (1) vederea centrală (acuitatea vizuală); (2) sensibilitatea la contrast şi (3) vederea periferică (câmpul vizual).

2.1.Acuitatea vizuală

Definiţie

Acuitatea vizuală este capacitatea pe care o are regiunea centrală a retinei – foveea – de a percepe detaliile obiectelor în condiţii de iluminare fotopică şi contrast maximal între fond şi test. Cu cât detaliul perceput este mai mic cu atât acuitatea vizuală este mai mare şi invers.

Este definită prin trei noţiuni.

Minimum vizibil. Este definit prin cel mai mic detaliu ce poate fi perceput de retina maculară şi implică formarea pe retină a unei imagini sub un unghi de 1' arc de cerc,ceea ce corespunde cu o imagine retiniană aproximativ de 4 microni. Dimensiunea unui con este 3-4 microni, deci este necesară stimularea unui con pentru a se crea senzaţia de văz. (Fig. 4)

Fig. 4. Minim vizibil- minim separabil (a,b, c, d, e – conuri)

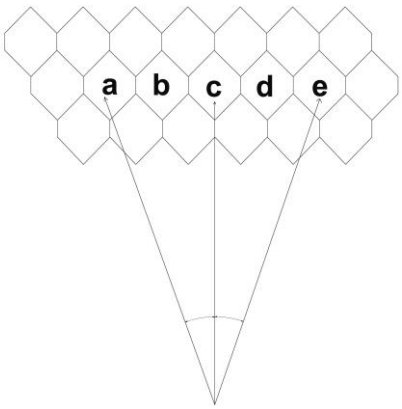

Minimum separabil. Pentru ca două detalii ale unui obiect să fie văzute separat este necesar ca între imaginile lor retiniene să existe un spaţiu neimpresionat destins tot de 1' arc de cerc, având dimensiunea retiniană tot de aproximativ 4 microni.

Explicaţia morfoscopică a acestor două noţiuni constă în faptul că retina în regiunea centrală este formată exclusiv din conuri care au aproximativ diametrul de 3 microni, deci "minim vizibile" corespunde impresionării unei celule cu con, iar "minimum separabile" existenţei a cel puţin unui con neimpresionat între cele două celule cu con pentru ca detaliile să fie distincte. (Fig. 3.4.)

Puterea de aliniere. Este aprecierea minimului de variaţie în direcţia unei linii care poate ajunge până la 10" arc de cerc.

Examinare

Aprecierea subiectivă a acuităţii vizuale se face cu ajutorul unor tabele speciale denumite **optotipi** pe care sunt înscrise cifre, litere, figuri, literele E şi C în diferite poziţii.(Fig.nr. 3.1.). De regulă imaginile sunt dispuse pe 10 rânduri. Dimensiunea imaginilor descrise descreşte de sus în jos în timp ce numărul imaginilor din fiecare rând creşte cu fiecare rând. Forma imaginilor se poate înscrie într-un pătrat, iar dimensiunea lor este astfel calculată încât de la distanţa menţionată în dreptul fiecărui rând imaginea retiniană să se înscrie sub un unghi de 5', iar grosimea fiecărei părţi componente sub un unghi de 1'. (Fig. 5.)

Fig. 5. Semnul de pe optotip

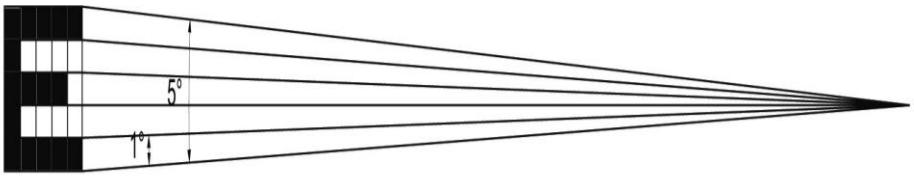

Acuitatea vizuală se determină de la distanţa de 5 metri – distanţă considerată "infinitul oftalmologic". Razele de lumină care vin de la un obiect privit la această distanţă, intră practic paralel în ochiul fixator.

Acuitatea vizuală se determină iniţial monocular, de regulă începând cu ochiul drept, ochiul stâng fiind acoperit. Rezultatul se notează printr-o fracţie ordinară d/D; la numărător figurează distanţa de la care se face examinarea, iar la numitor distanţa de la care ar trebui citit rândul respectiv de către un ochi normal.

Dacă acuitatea vizuală este normală la ambii ochi rezultatul va fi notat cu A.V.A.O. = 5/5 = 1/1 = 1. În situaţia în care examinatul nu recunoaşte toate caracterele optotipului, se ia în considerare rândul optotipului din care au fost recunoscute cel puţin jumătate dintre caractere şi se notează acuitatea vizuală corespunzătoare rândului respectiv, spre exemplu V.O.D = 5/10 = 1/2=0, 5.

Dacă examinatul nu recunoaşte de la 5 m nici primul rând al optotipului, este invitat să se apropie treptat de optotip până la distanţa de la care recunoaşte caracterele din primul rând. Variem în această situaţie şi numărătorul fracţiei notând acuitatea vizuală. Exemplu: V.O.D = 3/50 (=citeşte primul rând de la 3 m).

Dacă nici de la 1 m nu recunoaşte primul rând, este solicitat să numere degetele pe parcursul distanţei de până la un metru şi acuitatea vizuală va fi exprimată astfel. V.O.D. = numără degetele de la 10 cm; 30 cm; 50 cm, etc

Dacă nu se disting nici degetele de la 10 cm, se mişcă mâna la câţiva cm în faţa ochiului şi dacă este văzută se notează A.V. = umbra mâinii sau perceperea mişcării mâinii.

Dacă nu vede mâna, pacientul este condus în camera obscură şi i se proiectează în ochi intermitent fascicolul de lumină al oftalmoscopului sau al unei lanterne. Dacă răspunsurile sunt corecte şi prompte se notează A.V. = senzaţia luminii sau percepţia luminii.

În situaţia unei A.V. egală cu umbra mâinii sau senzaţia luminii se testează şi proiecţia luminii solicitând pacientului să precizeze din ce direcţie este proiectată lumina în ochi.

Când ochiul nu percepe senzaţia luminii (sl.) acuitatea vizuală este 0.

Determinarea acuităţii vizuale la aproape, pentru citit şi scris, se face la distanţa de 30 cm - 40 cm cu optotipi adecvaţi acestui scxop.

Examinarea acuităţii vizuale se încheie cu examenul în vederea binoculară. Atât la distanţă cât şi la aproape acuitatea vizuală binoculară este superioară celei monoculare.

Acuitatea vizuală este maximă în centrul foveei şi scade vertiginos spre periferia foveei. Dacă la 0^0 (în fovee) acuitatea este 1, la 5^0 de fovee este 0,3, la 10^0 este 0,2, iar la 20^0 este 0,1.

Principalele cauze care determină diminuarea acuităţii vizuale pot fi grupate astfel:

- tulburările de refracţie (miopia, hipermetropia, astigmatismul),
- tulburarea mediilor transparente ale receptorului periferic (opacităţile corneene, cataracta, tulburarea transparenţei umorii apoase, hemoragia sau inflamaţia corpului vitros)
- lezarea retinei sau a căilor optice,
- ambliopia funcţională = scădere a acuităţii vizuale fără existenţa vreunei leziuni organice decelabile (cele mai frecvente cauze - strabismul şi anizometropia) .

2.2. Sensibilitatea de contrast

Definiţie

Sensibilitatea de contrast reprezintă capacitatea analizorului vizual de a percepe diferenţa de luminozitate între plăji alăturate. Este de fapt posibilitatea de a aprecia netitatea prin care un detaliu din peisaj se detaşează de restul imaginii. Se admite în prezent că sensibilitatea de contrast permite analiza eficienţei transferului de informaţie vizuală în lungul căilor optice.

Examinare

Această funcţie se măsoară prin intermediul unor reţele sau bare a căror frecvenţă şi grosime precum şi contrastul lor faţă de fondul de prezentare sunt variabile. Testele pot fi sub formă de tabele sau imagini video. Parametri amintiţi intervin în analiza rezultatelor. (Fig.nr. 3.2.)

Patologie

Sensibilitatea la contrast este prima dintre funcţiile vizuale afectate şi ultima care revine la normal în afecţiunile oculare sau neurooftalmologice.

2.3. Câmpul vizual

Definiţie

Câmpul vizual este totalitatea spaţiului înconjurător pe care-l poate cuprinde ochiul uman atunci când fixează un obiect.

Reprezentarea geometrică a acestui spaţiu este cea a unei suprafeţe hemisferice în centrul căreia se află centrul optic al ochiului.

Cu toate că retina conţine celule vizuale şi deci este sensibilă până la ora serrata, limitele periferice ale câmpului vizual monocular nu sunt aceleaşi în diferitele direcţii din cauza obstacolelor naturale perioculare: nasul, regiunea sprâncenoasă.

Pentru lumina albă limitele externe, fiziologice ale câmpului vizual sunt: 90^0 temporal şi inferotemporal, 70^0 inferior, 60^0 nazal, 55^0 superior. Pentru culori limitele sunt mai reduse cu aproximativ 10^0 pentru albastru, cu 20^0 pentru roşu şi cu 30^0 pentru verde. (Fig.nr. 3.3)

Orientarea în spaţiu este posibilă datorită întinderii câmpului vizual.

În vederea binoculară, cele două câmpuri vizuale se suprapun pe o întindere de 120^0, rămânând doar temporal de ambele părţi câte o zonă de circa 30^0 câmp vizual monocular. (Fig.nr. 3.4)

Scotomul fiziologic reprezintă proiecţia în câmpul vizual a papilei nervului optic, zonă în care nu avem celule vizuale. Se mai numeşte pata oarbă Mariotte şi este situat pe meridianul orizontal între 12^0 şi 16^0 , temporal de punctul de fixaţie. *Scotom = lipsă de percepţie în câmpul vizual*.

Modificările patologice

Constau din:

1. modificări ale periferiei câmpului vizual: strâmtorări; hemianopsii;
2. modificări în interiorul câmpului vizual, cu caracter insular (scotoamele) .

Strâmtorări ale câmpului vizual. Pot fi concentrice (retinopatiile pigmentare, atrofiile optice) sau sectoriale (glaucomul cronic simplu, dezlipirea de retină). (Fig.nr. 3.5)

Hemianopsii. Sunt lipsuri simetrice a câte o jumătate din câmpul vizual al fiecărui ochi şi corespund leziunilor căilor optice intracraniene. Sunt datorate hemidecusaţiei fibrelor nervului optic la nivelul chiasmei: se încrucişează fibrele optice provenind din cele două jumătăţi nazale ale retinei. (Fig.6.)

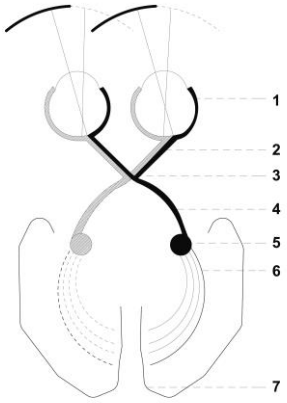

Fig. 6. Căile optice

1. hemiretinele pe care se formează imaginea hemicâmpurilor vizuale stângi
2. nervul optic
3. chiasma optică
4. bandeleta optică
5. nucleu geniculat
6. radiaţiile lui Gratiolet
7. scoarţa occipitală

Hemianopsiile sunt *heteronime* atunci când lipsesc jumătăţile temporale sau cele nazale ale câmpului vizual. Apar în leziuni localizate la nivelul chiasmei optice – tumori hipofizare, arahnoidite opto-chiasmatice, scleroza carotidei interne.

Hemianopsiile *homonime* drepte sau stângi sunt datorate leziunilor căilor optice situate deasupra chiasmei: bandeletele optice, radiaţiunile optice şi scoarţa occipitală.

Fig. 7. Hemianopsii

a- bitemporale, b- homonimă stângă, c- cvadranopsie superioară stângă

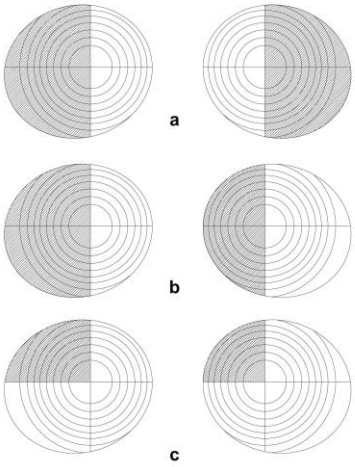

Leziunile localizate pe radiaţiunile lui Gratiolet sau la nivelul scoarţei occipitale se pot manifesta şi prin hemianopsii homonime în cadran sau cvadranopsii superotemporal, superonazal, inferotemporal, inferonazal, în situaţia unor leziuni mai limitate.

Scotoame

Scotoamele patologice pot fi unice sau multiple şi pot fi clasificate în funcţie de:

1.manifestările subiective în: (a) scotoame pozitive, percepute de pacient ca pete negre sau cenuşii în câmpul vizual, se datorează tulburărilor de transparenţă ale mediilor; (b) scotoame negative – nu sunt percepute de pacient putând fi evidenţiate numai prin examenul câmpului vizual monocular;se datorează leziunilor retinei sau nervului optic;

2. localizare: scotoame centrale, paracentrale, periferice;

3. forma: scotoame rotunde, triunghiulare, arciforme, inelare;

4. intensitatea tulburărilor din aria scotomului: (a) scotoame absolute – zone în care sensibilitatea retiniană este complet abolită; (b) scotoame relative, în aria cărora nu mai sunt percepute culorile, dar lumina albă este percepută.

Metode de examinare

Examinarea câmpului vizual se realizează cu ajutorul perimetrelor şi campimetrelor şi orientativ prin metoda suprapunerii la fiecare ochi separat, ochiul neexaminat fiind acoperit.

Aria centrală, până la 10^0 corespunde câmpului vizual macular, cea între 10^0 şi 20^0 corespunde câmpului vizual mijlociu sau ariei lui Bjerum, iar cea de peste 20^0 reprezintă proiecţia câmpului vizual periferic

Perimetrie. Constă din examinarea câmpului vizual pe suprafaţa unui arc de cerc sau a unei cupole hemisferice, fie utilizând teste luminoase de mărime, culoare şi intensitate luminoasă variabilă în mişcare – ochiul examinat rămânând cu privirea fixată la centrul cupolei – este *perimetria cinetică*, fie testând sensibilitatea retinei în diferite puncte ale unui meridian – *perimetria statică.*

Perimetria ne permite explorarea exactă a periferiei câmpului vizual, a suprafeţei câmpului vizual şi punerea în evidenţă a scotoamelor.

Metodă prin suprapunere. Suprapunerea câmpului vizual al examinatului cu cel al examinatorului, dacă cel de-al doilea are un câmp vizual normal, este numai o examinare orientativă care se foloseşte numai când nu pot fi utilizate perimetrele. Examinatorul, de la distanţa de 1 m priveşte cu ochiul său drept în ochiul stâng al examinatorului, în timp ce acesta din urmă îşi aduce indexul mâinii stângi, succesiv, de la periferia temporală, nazală, superioară şi inferioară spre centru, la distanţa de 50 cm. Dacă ambii percep în acelaşi timp vârful indexului limitele periferice ale câmpului vizual al celui examinat se consideră a fi normale; în cazul în care examinatul percepe cu întârziere indexul sau nu îl percepe într-o anumită direcţie, se apreciază un deficit de câmp vizual în sectorul respectiv. Examinarea se face apoi la al doilea ochi.

NB: Acuitatea vizuală (AV) = testarea funcţiei retinei centrale (macula)
Câmpul vizual (CV) = testarea funcţiei retinei periferice
Deci pot exista cazuri cu AV normală şi CV îngustat, respectiv cazuri cu AV scăzută şi CV normal.

3. Senzaţia de culoare

Definiţie

Senzaţia de culoare poate fi definită ca facultatea scoarţei occipitale de a percepe şi reflecta cele 7 entităţi monocromatice de radiaţii electromagnetice ale spectrului vizibil: roşu, portocaliu, galben, verde, albastru, indigo şi violet. În afara perceperii "culorilor cromatice" ochiul uman percepe şi aşa numitele "culori acromatice": alb, negru, gri. (Fig.nr. 3.6)

Percepţia cromatică rezultă din interacţiunea dintre radiaţiile electromagnetice şi celulele fotoreceptoare ale retinei – respectiv conurile din regiunea maculară –urmată de prelucrarea acestor informaţii la nivel cortical. Percepţia cromatică este elementul cel mai diferenţiat al funcţiei vizuale şi ultimul care apare pe scara filogenetică.

Obiectele sunt văzute în culorile pe care le emit sau le reflectă în diferite proporţii. Percepţia cromatică normală reprezintă o condiţie esenţială pentru multiple profesii în care elementul culoare are sau poate avea implicaţii majore în procesul tehnologic sau în securitatea muncii: industria coloranţilor, industria chimică, textilă,conducătorii tuturor mijloacelor de transport terestre, navale, spaţiale.

Proprietăţile culorilor

1. Culori cromatice

Culorile se disting prin următoarele caracteristici:

Ton. Se mai numeşte şi colorit şi este calitatea care defineşte culoarea respectivă: roşu, verde, violet. Pentru fiecare ton pot fi percepute 15 nuanţe.

Saturaţie. Reprezintă cantitatea de radiaţii de aceeaşi lungime de undă pe care o conţine o culoare reprezentând deci puritate colorimetrică. Pot fi obţinute circa 150 grade de saturaţie pentru fiecare culoare cromatică.

Luminozitate. Reprezintă cantitatea de lumină albă pe care o conţine o culoare cromatică. Se pot obţine circa 600 grade de luminozitate.

Din combinarea acestor 3 caracteristici se pot obţine, teoretic, peste 10000 nuanţe cromatice dintre care ochiul uman poate percepe 160 nuanţe.

2. Culori acromatice

Culorile acromatice posedă o singură caracteristică: luminozitatea. Acestea sunt alb, negru, gri.

Patogeneză

Mecanismul de percepere al culorilor este astăzi mai bine cunoscut datorită rezultatelor studiilor reflectometrice, densitometrice, spectrofotometrice şi electrofiziologice.

1. Teorie tricromatică a lui Young – Helmholtz

Consideră că există 3 culori fundamentale roşu, verde şi albastru. Din amestecul lor în proporţii bine determinate rezultă celelalte culori cromatice precum şi albul.

Tehnicile moderne de reflectometrie, densitometrie şi spectrofotometrie au permis evidenţierea suportului acestei teorii prin izolarea a 3 substanţe fotocromatice cu sensibilitate maximă pentru câte una dintre culorile fundamentale, substanţe localizate în conuri diferite: eritrolabul sensibil pentru culoarea roşie; clorolabul sensibil pentru culoarea verde; cianolabul, pigment sensibil pentru culoarea albastră.

2. Teorie tetracromatică a lui Hering

Admite existenţa a 4 culori fundamentale grupate în perechi: roşu-verde şi albastru-galben. Din această ipoteză a rămas astăzi ideea perechilor antagoniste complementare, alb-negru; roşu-verde; albastru-galben, transferată însă de la nivelul recepţiei la nivelul etajelor integrative succesive (bipolare, ganglionare, corpi geniculaţi externi, scoarţă).

3. Teorie chimico-osmotică

A fost elaborată de Walter-Stoeckemius în 1976 şi sugerează existenţa unui singur pigment vizual rodopsina, factorul de variaţie fiind gradientul de protoni al membranei celulare care induce senzaţia de culoare.

În timpul zilei, culoarea cea mai rapid şi bine percepută este galbenul, pe când seara predomină albastrul (fenomenul Purkinje). Explicaţia constă în faptul că pe măsură ce scade intensitatea luminoasă adaptarea trece de la fotopică la cea scotopică, sensibilitatea colorată trece şi ea de la radiaţiile cu lungimi de undă lungi spre cele scurte.

Metode de examinare

Punerea în evidenţă a tulburărilor de percepţie cromatică prezintă o importanţă deosebită pentru orientarea profesională, ele fiind incompatibile în funcţie de gravitatea lor cu anumite profesiuni: conducătorii în transporturi rutiere, navale, aeriene, angajaţii din industria coloranţilor, industria electrică, unele specialităţi medicale, chimişti, etc.

1. Denumire

Metoda de denumire se efectuează cu ajutorul unei lanterne cu filtre colorate. Pe un ecran alb sunt prezentate subiectului, principalele culori spectrale şi acesta este rugat să le denumească. Nu permite clasificarea discromatopsiilor şi nici separarea anomaliei de anopie.

2. Egalizare

Metoda de egalizare permite diagnosticul anomaliei de percepere cromatică. Se bazează pe principiul amestecului culorilor. Cel mai utilizat aparat este anomaloscopul lui Nagel care permite aprecierea anomaliilor în axul roşu şi verde prin calculul ecuaţiei lui Rayleigh: roşu + verde = galben. (Fig.nr. 3.5)

3. Comparare

Principiul metodei de comparare (asortare) constă în aşezarea unor teste colorate în ordinea tonalităţii, pornind de la un test martor. Se utilizează testele Farnsworth 15 şi 100 tonuri. Aceste teste permit obiectivarea axei anomaliei şi aprecierea importanţei sale. În discromatopsiile câştigate permit urmărirea evoluţiei prin calculul erorilor. (Fig.nr. 3.8)

4. Discriminare

Metodele de discriminare cromatică utilizează pentru examinarea subiecţilor tabelele pseudoizocromatice de diferite tipuri: Stilling, Ishihara, Rabkin. Tabelele au diferite planşe formate din pastile colorate de diferite culori într-un amestec perfect din punct de vedere al luminozităţii şi saturaţiei cromatice. Pe acest fond apar simboluri – litere, cifre, forme geometrice – constituite din pastile de un anumit ton, dar realizând un amestec de saturaţie cromatică şi luminozitate identică cu amestecul fondului. Unele dintre planşe, care servesc la depistarea simulanţilor, sunt astfel alcătuite încât să poată fi descifrate chiar de persoane cu acromatopsie totală pe baza variaţiilor de luminozitate şi saturaţie cromatică.

Permit depistarea marii majorităţi a tulburărilor congenitale de percepere cromatică şi clasificarea lor, dar sunt mai puţin importante în discromatopsiile câştigate care nu sunt sistematizate. (Fig.nr. 3.9)

Patologie

Admiţând teoria tricromatică a percepţiei cromatice ochiul uman distinge în mod normal cele trei culori fundamentale: roşu, verde, albastru deci are o vedere tricromată normală – tricromazie normală.

Deficienţele de percepere cromatică sunt grupate clasic în tulburări congenitale, ereditare şi tulburări câştigate.

1. Anomalii congenitale

Tulburările congenitale de percepţie cromatică sunt ereditare. Modul de transmitere pentru culorile roşu şi verde este recesiv legat de sex, genele responsabile fiind localizate pe cromozomul X. Se explică astfel frecvenţa mai mare la sexul masculin (10%, faţă de sexul feminin 4%) a acestor tulburări de percepţie cromatică. Femeile heterozigote, purtătoare de genă transmit băieţilor cromozomul X patologic şi gena devine manifestă.

Pentru culoarea albastră transmiterea ereditară este recesiv simplă. Rezultă o frecvenţă mult mai redusă a tulburărilor congenitale de percepere a culorii albastre.

Discromatopsiilor congenitale sunt (1) bilaterale şi simetrice, (2) neevolutive, (3) bine definite în plan patologic şi colorimetric, (4) incurabile.

Clasificarea tulburărilor congenitale de percepere cromatică se bazează pe intensitatea acestor tulburări şi se face în acromatopsii şi discromatopsii.

Acromatopsii.

Acromatopsiile totale sau monocromaziile sunt anomalii grave, persoanele respective percepând mediul înconjurător în alb – negru.

Sistemul fotopic – conurile – este stins în totalitate sau parţial. Se disting două tipuri de acromatopsii totale: (1) acromatopsiile tipice – tipul Huddart: abolirea funcţională completă a sistemului fotopic, scăderea importantă a acuităţii vizuale fotopice, (sub 0,1),fotofobie, nistagmus, este rar întâlnită (1/300.000 subiecţi); oftalmoscopic se constată displazii sau aplazii maculare si (2) acromatopsiile atipice cu sau fără ambliopie în care şi sistemul scotopic este abolit.

Acromatopsiile parţiale pot fi cu vedere dicromată sau cu vedere monocromată. Se caracterizează prin lipsa de percepţie a uneia dintre cele trei culori fundamentale.

Protanopia – lipsa de percepere a culorii roşii survine la 10% dintre subiecţi. Se mai numeşte şi daltonism după numele fizicianului englez Dalton care a descris-o.

Deuteranopia – dicromazia tip Nagel, este lipsa de percepţie a culorii verzi. Se întâlneşte la circa 14% dintre subiecţi.

Tritanopia – lipsa de percepere a culorii albastre, survine mult mai rar – 1% dintre subiecţi.

Discromatopsii.

Se mai numesc si tricromazii anormale**.** Se caracterizează prin percepţia deficitară a uneia dintre culorile de bază. Există 3 varietăţi (1) protanomalia, perceperea defectuoasă a culorii roşii; (2) deuteranomalia,deficienţa receptorului verde; (3) tritanomalia,deficienţa receptorului albastru.

2. Anomalii câştigate

Anomaliile câştigate de percepere cromatică sunt consecinţa unor leziuni patologice apărute după naştere, localizate la nivelul mediilor transparente, retinei maculare, căilor optice sau regiunii occipitale a scoarţei cerebrale. Pot fi clasificate în 3 grupe de importanţă inegală: (1)

cromatopsii; (2) tulburări corticale de percepere cromatică şi (3) discromatopsii câştigate propriu-zise de ax.

Cromatopsii. Constau din perceperea globală a tuturor culorilor în acelaşi ton: o plajă pe care un individ normal o vede albă este văzută colorată într-o anumită tonalitate. Cel mai adesea este vorba de interpunerea patologică a unui filtru colorat în sistemul optic sau de lipsa filtrului normal. Mai rar intră în discuţie intoxicaţii. Sunt denumite după culoarea dominantă percepută: (a) eritropsia pentru roşu (hemoragii în vitros sau expunerea prelungită la lumină închisă, intoxicaţii cu solanacee şi iod); (b) xantopsia (în cataracta brună debutantă; intoxicaţii cu xantonină); (c) cloropsia – pentru verde; (d) iantinopsia – pentru violet (intoxicaţii cu ciuperci, marijuana).

Tulburări corticale de percepere cromatică. Integrarea corticală a unui mesaj colorat normal este defectuoasă. Receptorii sunt indemni, dar bolnavul pierde capacitatea de a recunoaşte culorile datorită unor leziuni corticale.

Pot fi distinse 3 tipuri: (1) cecitatea cromatică corticală – este o tulburare perceptivă; (2) amnezia numelui culorii – tulburare conceptuală şi (3) agnozia cromatică – tulburare de coordonare, subiectul recunoaşte culoarea şi obiectul, dar nu ştie să le asocieze.

Discromotopsii de ax. Sunt secundare unor leziuni oculare.(Fig.nr. 3.6) Se caracterizează prin:

1. caracterul câştigat;
2. caracterul evolutiv în funcţie de evoluţia afecţiunii oculare în cursul căreia apar;
3. caracter asimetric – pot fi şi monoculare;
4. se asociază cu afecţiuni oculare;
5. sunt complexe colorimetric şi mai puţin sistematizate faţă de anomaliile congenitale.

Spre deosebire de discromatopsiile congenitale care sunt clasificate conform teoriei tricromatice, clasificarea conform teoriei cuplurilor lui Hering este mai adecvată pentru discromatopsiile câştigate.

Se disting astfel:

Discromatopsiile în axa roşu-verde sunt de 2 tipuri: (1) tipul I – deficit de tip protan, caracteristic leziunilor maculare (degenerescenţe maculare, dezlipire de retină, miopie malignă, corioretinită centrală); (2) tip II – deficit de tip deutan în leziuni ale căilor optice (neuropatii optice, tumorile nervului optic, unele forme de glaucom).

Discromatopsiile în axa albastru-galben, sunt cele mai frecvente şi se însoţesc de leziuni retiniene profunde (degenerescenţa tapetoretiniană, dezlipirea de retină, accidente vasculare retiniene).

Acromatopsiile sunt stadii avansate ale unei discromatopsii în axul roşu-verde

Adisparopia cromatică este reducerea fiziologică temporară a capacităţii de diferenţiere a culorilor fundamentale, fenomen ce apare după un timp mai prelungit de observare a excitaţiilor cromatice.

S-a stabilit că este posibilă apariţia oboselii cromatice atât la tricromaţii normali cât şi la anormali.

Tratamentul tulburărilor câştigate de percepere cromatică se adresează afecţiunii oculare cauzale.

Capitolul 4
Refracţia oculară

1. Definiţie

Devierea razelor luminoase la trecerea dintre doua medii transparente cu indici de refracţie diferiţi se numeşte refracţie. Refracţia oculară reprezintă schimbarea direcţiei de propagare a razelor luminoase la traversarea mediilor transparente şi refringente ale globului ocular. Este de doua tipuri:refracţie oculară statică si refracţie oculară dinamică.

Din punct de vedere optic, ochiul poate fi comparat cu o lentilă convergentă, formată din mediile refringente şi transparente (cornee, umoarea apoasă, cristalin, vitros) şi care constituie dioptrul ocular. Acesta are o putere de refringenţă de 60 dioptrii, din care 45 sunt date de cornee şi 15 de cristalin. Aceste constante asigură focalizarea razelor luminoase la nivelul retinei.

2. Metode de examinare

Refracţia oculară se examinează prin metode subiective şi obiective.

2.1 Metode subiective

a. Metoda Donders (cutia cu lentile)

Pentru efectuarea acestei metode este nevoie de: o cameră cu lungimea de 5 m, un optotip şi trusa cu lentile de probă.

Pacientul este pus în faţa optotipului la distanţa de 5 m, cu unul din ochi ocluzat şi i se determină acuitatea vizuală în parte pentru fiecare ochi. Pot apare două posibilităţi.

Dacă acuitatea vizuală este maximă (pacientul citeşte ultimul rând de jos de la optotip) ochiul este emetrop sau hipermetrop, care prin acomodaţie îşi compensează deficitul de refracţie. Pentru a face diferenţa se pune în faţa ochiului o lentilă convergentă de +0,5 D. Dacă vederea se tulbură înseamnă că ochiul este emetrop. Dacă acuitatea vizuală se îmbunătăţeşte este vorba de un ochi hipermetrop. În acest caz se vor pune lentile sferice convergente de valoare dioptrică crescândă până ce pacientul vede clar ultimul rând al optotipului. Valoarea acestei lentile reprezintă valoarea hipermetropiei manifeste.

Dacă acuitatea vizuală este sub 1, scăderea vederii se poate datora unei tulburări de refracţie (miopie, hipermetropie, astigmatism) sau unei tulburări organice oculare. Pentru a face diferenţa dintre ele se pune în faţa ochiului punctul stenopeic (lentila neagra cu un orificiu central de 3 mm, care reduce cercurile de difuziune). Dacă acuitatea vizuală se ameliorează, cauza scăderii vederii o reprezintă un viciu de refracţie., iar dacă vederea nu se ameliorează sau chiar se înrăutăţeşte cauza scăderii vederii o reprezintă o afecţiune organică oculară.

Dacă stabilim că este vorba de un viciu de refracţie se pun în faţa ochiului lentile sferice

convergente. În cazul ameliorării acuităţii vizuale, se pun succesiv lentile de valoare dioptrică crescândă până când acuitatea devine maximă. Valoarea lentilei convergente celei mai puternice cu care pacientul vede clar ultimul rând, reprezintă gradul hipermetropiei. Dacă acuitatea vizuală nu se ameliorează cu lentile sferice convergente se pun lentile sferice divergente până la cea mai mică lentilă cu care acuitatea vizuală este maximă. Valoarea acestei lentile reprezintă gradul miopiei. În cazul în care vederea nu se ameliorează nici cu lentile sferice convergente nici cu lentile sferice divergente bănuim prezenţa unui astigmatism. Evaluarea subiectivă a astigmatismului se poate realiza cu cadranul lui Green, cilindrul lui Jackson fanta stenopeică, metode ce vor fi enumerate în continuare.

b. Fanta stenopeică

Principiul metodei este că limitează fasciculul de raze luminoase incidente numai la cele ce traversează meridianul în lungul căruia a fost plasată fanta.

Este un ecran negru cu o fantă îngustă de 1mm în centru. Fanta stenopeică se aplică în faţa ochiului pacientului şi se roteşte. În cazul ochiului astigmat există două poziţii: (1) una în care acuitatea vizuală obţinută este cea mai bună şi indică poziţia meridianului cel mai apropiat de emetropie şi (2) una în care acuitatea vizuală este cea mai slabă şi indică poziţia meridianului cel mai ametrop.

Pentru a afla valoarea astigmatismului este necesar ca alternativ pe cele două meridiane, peste fanta stenopeică să se plaseze lentile sferice convergente sau divergente până la obţinerea unei acuităţi vizuale maxime.

Ca urmare, metoda este utilă atât pentru diagnosticarea unui astigmatism, cât şi pentru stabilirea valorii sale.

2.2 Metode obiective

Se efectuează după realizarea cicloplegiei, deci paraliziei acomodaţiei. La copii, cicloplegia se realizează prin instilarea de atropină 0,5% (până la trei ani) sau 1% (peste 3 ani) timp de 5-7 zile câte o picătură în fiecare ochi. La copiii mai mari sau adulţii tineri se poate utiliza ciclopentolatul (instilaţii de 3 ori la interval de 20 de minute) sau tropicamide (instilaţii de 5 ori, la interval de 5 minute timp de 30 de minute).

Metodele obiective de examinare ale refracţiei oculare sunt: skiascopia, refractometria, astigmometria, oftalmoscopia şi dioptronometria.

a. Skiascopia (jocul umbrei în câmpul pupilar)

Principiul metodei este de a determina gradul refracţiei oculare studiind jocul umbrei în câmpul pupilar.

Echipamentul necesar efectuării metodei cuprinde : camera obscură , o sursă de lumină aşezată lateral şi la nivelul capului pacientului, o oglindă de skiascopie plană cu un orificiu central de 3 mm şi rigle de skiascopie prevăzute cu lentile sferice convergente şi divergente.

Examinatorul se aşează la distanţa de 1m faţă de examinat (focarul unui miop de –1D). Cu oglinda de skiascopie examinatorul captează lumina de la sursa de lumină, pe care o proiectează în pupila examinatului. În acelaşi timp, examinatorul priveşte pupila prin orificiul central al oglinzii. Dacă oglinda este perpendiculară pe axul antero-posterior al globului ocular, pupila va apare colorată în portocaliu. Se imprimă oglinzii o mişcare de verticalitate sau de orizontalitate, moment în care în pupilă apare o umbră, care se mişcă progresiv odată cu mişcarea oglinzii.

Dacă umbra se mişcă în acelaşi sens cu mişcările oglinzii, umbra este directă, ochiul pacientului fiind emetrop, hipermetrop sau miop sub 1 D. Dacă umbra se mişcă în sens opus cu mişcările oglinzii, umbra este indirectă, iar ochiul de examinat este miop mai mare de –1D.

Dacă în câmpul pupilar nu apare nici o umbră în momentul mişcării oglinzii ne aflăm în punctul mort, care corespunde distanţei focale a unui ochi miop de –1D.

Avantajele skiascopiei sunt: oferă date corecte asupra refracţiei oculare, punctului remotum, se poate efectua şi la copiii sub 2,5 ani şi este uşor de efectuat. Dezavantajul este că nu determină înclinaţia meridianului astigmat.

Pot exista unele cauze de erori oferite de: pupila miotică, lipsa cicloplegiei la tineri, prezenţa neregularităţilor pe cornee, opacităţile cristaliniane modifică rezultatele, iar în keratoconus apare o umbră helicoidală.

b. Refractometria

Prin această metodă se determină refracţia totală a globului ocular şi gradul de înclinare al meridianelor astigmate.

c. Astigmometria

Metoda este utilă în stabilirea refracţiei corneene, razei de curbură a corneei (utilă în prescrierea lentilelor de contact), astigmatismului corneean şi înclinaţia meridianului astigmat.

Refractometria si astigmometria nu se mai utilizeaza in prezent fiind inlocuite de autorefractometria computerizata.

d. Oftalmoscopia

Evidenţiază refracţia totală a globului ocular.

Se utilizează oftalmoscopul direct. Pentru a vedea detaliile fundului de ochi se vor trece în spatele orificiului de examinare a oftalmoscopului diferite lentile, până la obţinerea unei imagini clare. Lentila convergentă cea mai puternică sau lentila divergentă cea mai slabă care permite o vizualizare clară a imaginii fundului de ochi, măsoară viciul de refracţie, ţinând cont de ametropia examinatorului. Opacităţile mediilor transparente, pupila miotică, slaba fixaţie a pacientului sau distorsiunea reflexului luminos pot influenţa negativ rezultatul. Oricum, nu ne putem baza pe datele oferite de oftalmoscopie în prescrierea de ochelari.

e. Autorefractometria computerizată (Dioptronometria)

Dioptronul este un refractometru computerizat cu memorie, care calculează valoarea refracţiei oculare în funcţie de unele măsurători de biometrie oculară (axul antero-posterior al globului ocular, profunzimea camerei anterioare).

Principiul aparatului este de a analiza imaginea grilei test proiectată pe retină cu grila însăşi de către receptorii fotosensibili.

Pentru obţinerea de rezultate cât mai corecte trebuie ca aparatul să fie aliniat în dreptul axului vizual al pacientului, pupila să nu fie miotică, iar mediile transparente să fie suficient de clare.

Avantajele metodei constau în: rapiditate, rezultate corecte, precizează foarte exact axul astigmatismului, dă înregistrarea grafică a refracţiei oculare. Dezavantajul rezidă din costul ridicat al aparatului şi oferă valori inexacte la vicii de refracţie peste 12 dioptrii.

Corecţia viciilor de refracţie se face cu lentile aeriene şi lentile de contact.

Lentilele aeriene sunt medii transparente şi refringente având una sau

ambele feţe formate din suprafeţe curbe. Ele pot fi: sferice (segmente de sfera care refractă razele luminoase in toate meridianele lor),cilindrice (segmente obţinute prin secţiuni de cilindru, paralele cu axul acestuia şi refracta numai razele perpendiculare pe ax) şi prismatice.

Lentilele pot fi convergente sau convexe (notate cu semnul "+", adună razele luminoase paralele venite de la infinit într-un punct numit focar) (fig. 1) şi divergente sau concave (notate cu semnul "-", împrăştie razele, focarul lor fiind virtual) (fig. 2).

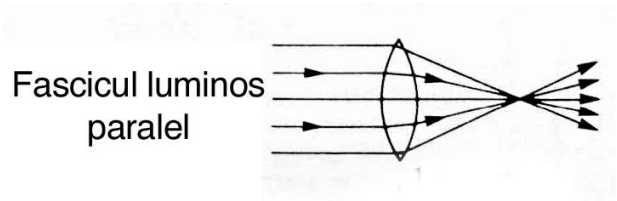

Fig. 1 Rolul lentilei aeriene sferice convexe

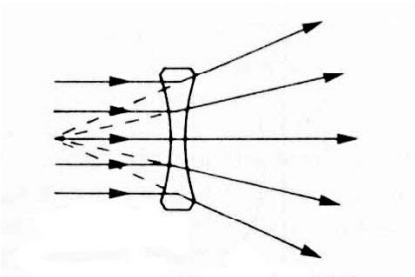

Fig. 2 Proprietatea lentilelor aeriene sferice divergente

Lentilele sferice convergente sunt folosite în corecţia hipermetropiei iar lentilele sferice divergente sunt utilizate în corecţia miopiei. Lentilele cilindrice sau sfero-cilindrice se folosesc în corecţia astigmatismului. Lentilele prismatice sunt utilizate în corecţia strabismelor divergente intermitente, sau în insuficienţele de convergenţă. Îşi bazează acţiunea pe efectul prismatic (devierea razelor luminoase spre baza prismei) (fig. 3).

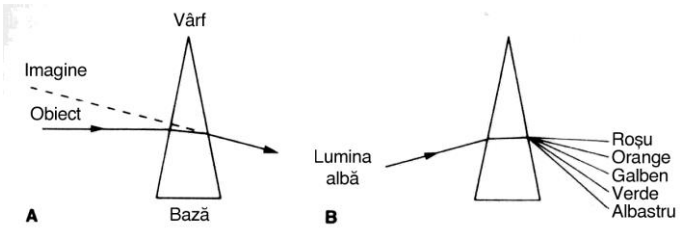

Fig. 3 Efectul prismelor

Puterea de refracţie a lentilei se măsoară in dioptrii. Determinarea valorii dioptrice a unei lentile se face prin neutralizarea lentilei de valoare necunoscută cu una cunoscută de semn contrar,fie cu ajutorul unui aparat numit frontofocometru.

Lentilele de contact pot fi: dure (utilizate în corecţia astigmatismelor neregulate), şi suple (hidrogel, sau cele mai utilizate actualmente - silicon hidrogel). Lentilele suple se utilizează în corecţia miopiei, hipermetropiei şi astigmatismului.

3. Refracţia oculară statică

Refracţia oculară statică normală

Reprezintă refracţia ochiului in stare de repaus acomodativ.In mod normal,razele paralele venite de la infinit (5 m) sunt reflectate de dioptrul ocular şi se intâlnesc într-un focar situat pe retină(starea de emetropie) – fig. 4

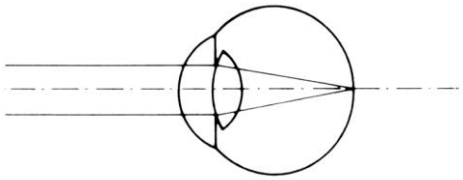

Fig. 4 Starea de emetropie

Tulburările refracţiei oculare statice

Sunt numite şi vicii de refracţie sau ametropii şi pot fi sferice, sau asferice.

Tulburările refracţiei oculară statice, sferice.

În viciile de refracţie statice sferice, razele venite paralel de la infinit se unesc într-un punct (focar punctiform) deoarece refracţia ochiului este aceeaşi pe toate meridianele sale. Dacă focarul imagine este situat înaintea retinei ochiul este miop, iar dacă este situat in spatele retinei ochiul este hipermetrop.

3.1 Hipermetropia

Definiţie

Hipermetropia este o tulburare de refracţie oculară, statică, sferică, caracterizată printr-un deficit de refringenţă astfel încât razele paralele venite de la infinit se adună într-un focar situat înapoia retinei. Se notează cu semnul “+” (fig. 5).

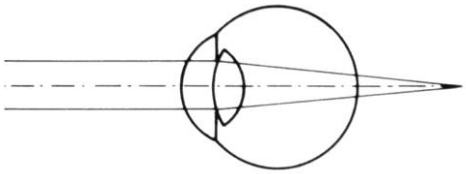

Fig. 5 Ochiul hipermetrop

Frecvenţă

Este tulburarea de refracţie cel mai des întâlnită la naştere. Aproximativ 80-90% din copii

sunt hipermetropi, ochiul nefiind complet dezvoltat. Pe măsură ce copilul creşte,hipermetropia se micşorează, ochiul devenind emetrop sau miop. Un procent din ei rămân hipermetropi toată viaţa.

Etiopatogenie

Din punct de vedere etiopatogenetic, deosebim:

- hipermetropia axială determinată de un ax anteroposterior mai scurt al globului ocular;
- hipermetropia de indice determinată de un indice de refracţie mai scăzut al mediilor transparente şi refringente ale globului ocular;
- hipermetropia de curbură determinată de o curbură mai redusă a mediilor transparente şi refringente .

Clasificare

a. după gradul de mărime, hipermetropia poate fi:
   - **mică** până la 3 dioptrii,
   - **medie** între 3-6 dioptrii,
   - **mare** peste 6 dioptrii. Când hipermetropia este peste 9-l0 dioptrii se suspectează afakia.

b. după raportul cu acomodarea,hipermetropia poate fi:
   - **manifestă** – cea care nu poate fi compensată prin acomodaţie;
   - **latentă** – cea care este compensată prin acomodaţie;
   - **totală** – care este suma dintre hipermetropia manifestă şi latentă şi care se obţine prin paralizia acomodaţiei.

Tabloul clinic

Hipermetropia poate fi asimptomatică sau pacienţii să prezinte cefalee, înceţoşarea vederii, somnolenţă (fenomene de astenopie acomodativă) sau scăderea acuităţii vizuale la hipermetropia peste 6 dioptrii.

Complicaţii

La copii datorită acomodaţiei excesive în hipermetropie apare un dezechilibru între acomodaţie şi convergenţă favorizând strabismul convergent. La tineri predomină fenomenele de astenopie acomodativă sau spasm acomodativ. După 40 de ani, datorită configuraţiei particulare a ochiului hipermetrop (ochi mic, cu unghi camerular îngust) poate apare glaucomul primar cu unghi închis.

Tratament

Tratamentul hipermetropiei este optic şi chirurgical. Tratamentul optic constă în corecţia hipermetropiei cu lentile aeriene sferice convergente sau lentile de contact moi, sferice. Se prescrie lentila cu valoarea dioptrică cea mai mare cu care bolnavul are acuitatea vizuală maximă. Tratamentul chirurgical constă în corecţia hipermetropiei până la 6 dioptrii cu laserul Excimer, care produce ablatia periferica a corneei cu aplatizarea acesteia . În hipermetropiile peste 6 dioptrii se poate efectua extracţia cristalinului transparent (clear lens extraction) cu implantare de

cristalin artificial de cameră posterioară monofocal sau multifocal. Tratamentul chirurgical se poate efectua după vârsta de 18 ani.

3.2 Miopia

Definiţie

Este o tulburare de refracţie statică, caracterizată printr-un exces de refringenţă, astfel încât razele luminoase paralele care vin de la infinit se adună într-un focar în faţa retinei. Se notează cu semnul "- " (fig. 6).

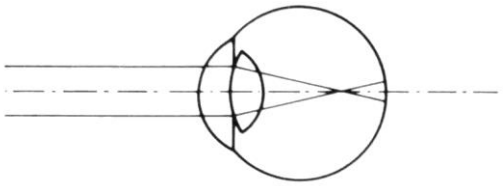

Fig. 6 Ochiul miop

Frecvenţa

Este mult mai rară la naştere (5%) decât hipermetropia.

Etiopatogenia

Din punct de vedere etiopatogenetic,deosebim:

a. miopia **axială** determinată de un ax anteroposterior al globului ocular mai mare;

b. miopia de **indice** determinată de creşterea indicelui de refringenţă al mediilor transparente şi refringente ale globului ocular (cataractă);

c. miopia de **curbură** care este consecinţa creşterii curburii suprafeţei refringente (cornee si cristalin) .

Clasificare

a. după gradul de mărime, miopia poate fi:
   - **mică** până la 3 dioptrii,
   - **medie** între 3-6 dioptrii,
   - **mare** între 6-8 dioptrii,
   - **forte** peste 8 dioptrii.

b. După gradul de alterare al structurilor globului ocular, miopia poate fi:
   - **simplă** (benignă),
   - **patologică** (malignă).

Miopia simplă

Se mai numeşte şi miopia şcolarului şi apare la vârsta de 8-10 ani.

Etiopatogenie

Miopia simplă este de origine constituţională. Din punct de vedere anatomic globul ocular este normal dezvoltat.

Tablou clinic

Miopul declară acuitate vizuală scăzută la distanţă, iar pentru ameliorarea acuităţii vizuale scăzute strânge pleoapele. Obiectiv, globul ocular este normal.

Evoluţia

Este progresiv lentă cu 1-2 dioptrii până la 25 de ani.

Tratamentul

Tratamentul miopiei este optic şi chirurgical. Tratamentul optic constă în prescrierea de lentile aeriene sferice divergente şi lentile de contact moi, sferice. Se va prescrie lentila cu valoarea dioptrică cea mai mică cu care acuitatea vizuală a pacientului este maximă. Tratamentul chirurgical constă în corecţia miopiei cu laserul Excimer, după vârsta de 18 ani, realizand ablatia centrala cu aplatizarea corneei .

Miopia forte

Se mai numeşte şi miopia degenerativă, miopia boală sau miopia malignă

Frecvenţă

Este mult mai rară şi este prezentă la naştere cu valori peste -10 dioptrii. Această tulburare progresează toată viaţa până la -20-40 dioptrii.

Etiopatogenie

În etiopatogenia miopiei forte intervin factori genetici (transmitere genetică dominantă), factori peristatici, mecanici, inflamatori şi unele leziuni degenerative.

Tabloul clinic

Din punct de vedere funcţional, acuitatea vizuală este redusă chiar şi cu lentile corectoare deoarece corecţia optică nu poate fi niciodată totală, însoţită de prezenţa „muştelor volante”. Câmpul vizual este redus concentric pentru alb şi alte culori, constatându-se o lărgire a petei oarbe şi scotoame uneori. Simţul luminos relevă hemeralopie la marii miopi, iar simţul cromatic evidenţiază deficienţe pentru albastru.

Examenul oftalmoscopic evidenţiază modificări patologice ce interesează polul posterior:

- la nivelul retinei: este prezent conusul miopic iniţial temporal şi apoi peripapilar, constituind subţierea sclerei la nivelul polului posterior;
- la nivelul coroidei: sunt prezente placarde albe diseminate datorate atrofiilor coroidiene, alternând cu zone pigmentate numite coroidoză miopică; leziunile de coroidoză miopică maculară conduc la repetate hemoragii în această regiune urmate de migrări de pigment sub denumirea de pata Fuchs;
- la nivelul vitrosului : sunt prezente flocoane multiple algiforme.

Complicaţii

În evoluţia miopiei forte pot apare următoarele complicaţii:cataracta complicată nucleeară sau subcapsulară posterioară, luxaţia spontană sau post traumatică a cristalinului datorită fragilităţii zonulei Zinn, dezlipirea de retină consecutivă leziunilor corioretiniene.

Tratamentul miopiei forte este complex şi cuprinde:

- tratamentul optic constă în prescrierea de lentile sferice divergente (corecţie subtotală) şi lentile de contact suple ce permit o corecţie mai aproape de valoarea miopiei;
- tratament medicamentos cu vasodilatatoare , vitamine (A,E), pentru ameliorarea nutriţiei corioretinei;
- tratament chirurgical constând în extracţia cristalinului transparent (clear lens extraction) şi implantare de cristalin artificial sau cu implante fakice (cristaline artificiale puse în faţa cristalinului propriu);
- tratamentul complicaţiilor: atât cataracta cât şi dezlipirea de retină beneficiază de tratament chirurgical.

3.3 Tulburările refracţiei oculare statice asferice

Definiţie

În viciile de refracţie statice asferice, razele venite de la infinit se unesc nu într-un punct, ci în linii focale deoarece refracţia ochiului nu este aceeaşi pe toate meridianele sale. Aceste vicii de refracţie mai poartă numele de **astigmatism**.

Clasificare

a. Astigmatismul poate fi **neregulat** (există o diferenţă de refracţie nu numai între diferite meridiane, ci şi între punctele aceluiaşi meridian) şi regulat;

b. Astigmatismul **regulat** după refracţia meridianelor principale poate fi:

- fiziologic, al meridianului vertical, care are o curbură mai accentuată decât a meridianului orizontal; el este determinat de presiunea exercitată de pleoapa superioară şi se prezintă sub forma unui astigmatism miopic simplu, de 0,5 dioptrii;
- propriu-zis, care poate fi:

1. *simplu* în care unul dintre meridianele principale este emetrop, iar celălalt este miop sau hipermetrop astfel încât unul dintre focare este pe retină, iar celălalt în faţa retinei (astigmatism simplu miopic) sau spatele retinei (astigmatism simplu hipermetropic),
2. *compus* in care ambele meridiane principale

sunt mioape sau hipermetroape, astfel încât ambele focare sunt fie în faţa retinei (astigmatism compus miopic) sau in spatele retinei (astigmatism compus hipermetropic),

3. *mixt* in care unul din meridianele principale este miop şi celălalt este hipermetrop astfel încât unul din focare este în faţă retinei şi unul este în spatele ei,

c. *după înclinaţia meridianelor principale,*astigmatismul poate fi:

1. cu axe de 0 şi 90 de grade;
2. cu axe înclinate.

d. după *refringenţa meridianelor astigmatismului* poate fi:

1. conform regulei când meridianul vertical este mai refringent decât cel vertical;
2. contrar regulei când meridianul orizontal este mai refringent decât cel vertical.

Tablou clinic

Un astigmat nu vede bine nici la aproape şi nici la distanţă. El vede deformat şi de mai multe ori confundă obiectele. Astigmatismul nu se modifica în cursul vieţii.

Tratament

Astigmatismul neregulat se corectează fie prin lentile de contact dure, fie chirurgical prin keratoplastie perforantă.

Astigmatismul regulat beneficiază de tratament optic şi chirurgical. Tratamentul optic constă în prescrierea de lentile cilindrice sau sfero-cilindrice sau lentile de contact moi torice. Corecţia astigmatismului trebuie să fie completă, fiind un factor ambliopigen. Tratamentul chirurgical constă în procedee de chirurgie refractivă corneana (incizii arcuate, laser excimer) sau cu cristaline artificiale fakice torice, aplicate după vârsta de 18 ani.

4. Refracţia oculară dinamică

Definiţie

Refracţia oculară dinamică sau acomodaţia reprezintă capacitatea ochiului de a vedea clar la orice distanţă prin modificarea refringenţei oculare.

Parametrii acomodaţiei

Acomodaţia este definită de următorii parametrii:

a. Punctum remotum care este cel mai îndepărtat punct văzut clar de ochi nefolosind acomodaţia şi este situat la infinit pentru ochiul emetrop,in spatele infinitului la hipermetrop şi intre infinit şi ochi la miop.

b. Punctum proximum, care este cel mai apropiat punct văzut clar de ochi,folosind la maximum acomodaţia.El este situat la distanţe variabile in funcţie de vârstă şi refracţia oculară. La hipermetrop punctum proximum este mai îndepărtat decât la emetrop,iar la miop este mai apropiat decât la emetrop.

c. Parcursul acomodaţiei este distanţa dintre punctum remotum şi punctum proximum. La emetrop este situat între infinit şi punctum proximum,la hipermetrop este mai redus decât la emetrop din cauza îndepărtării punctului proxim de ochi.

d. Amplitudinea acomodativă este diferenţa dintre refracţia ochiului in repaus acomodativ şi refracţia aceluiaşi ochi când face un efort acomodativ. Este de fapt capacitatea maximă de acomodaţie de care este capabil cristalinul şi scade cu vârsta datorită pierderii elasticităţii cristalinului.

Mecanismul acomodaţiei

Mecanismul intim al acomodaţiei are la bază schimbările survenite în tonusul muşchiului ciliar , care prin intermediul fibrelor zonulare imprimă modificarea curburii cristalinului. Astfel, contracţia muşchiului ciliar produce relaxarea zonulei Zinn, ceea ce are ca rezultat bombarea cristalinului datorită elasticităţii sale cu creşterea puterii de refringenţă a globului ocular. Relaxarea muşchiului ciliar produce o întindere a zonulei lui Zinn, ceea ce duce la turtirea cristalinului, cu scăderea puterii de refringenţă a globului ocular şi trecerea ochiului în starea de repaus acomodativ.

Tulburările acomodaţiei

Tulburările acomodaţiei sunt fiziologice (presbiopia) şi patologice (astenopia acomodativă, spasmul acomodaţiei şi paralizia acomodaţiei).

Tulburările fiziologice ale acomodaţiei

Tulburarea fiziologică a acomodaţiei se numeşte **presbiopie.** Presbiopia este o tulburare a vederii de aproape, care apare după vârsta de 45 de ani,datorită reducerii fiziologice a amplitudinii acomodaţiei. În mod normal,pentru vederea de aproape,la distanţa de 25 de cm,un ochi emetrop utilizează 4 dioptrii de acomodaţie. Conform curbei lui Donders, la 10 ani amplitudinea acomodativă este de 14 dioptrii, la 20 de ani este de 10 dioptrii,la 30 de ani este de 7 dioptrii,la 45 de ani este de 3 dioptrii,iar la 70 de ani este de 0 dioptrii.

Clinic, o presbiopie necorectată se manifestă prin înţepături oculare, îndepărtarea textului, litere neclare, cefalee, tendinţă la somnolenţă, iar obiectiv se constată discretă congestie conjunctivală. La hipermetrop presbiopia se manifestă mai precoce, iar la miop mai tardiv sau niciodată.

Corecţia presbiopiei se face cu lentile sferice convergente, care au scopul de a înlocui deficitul de acomodaţie şi ţine cont de vârstă,profesie,viciul de refracţie anterior presbiopiei sau chirurgical prin extracţia cristalinului transparent cu implantare de cristaline artificiale multifocale.

Tulburările patologice ale acomodaţiei
Astenopia acomodativă

Reprezintă oboseala muşchiului ciliar,care apare în hipermetropiile mici sau astigmatismele necorectate. Clinic, la câteva minute după lectură apare lăcrimare, cefalee, greţuri, vărsături şi înceţoşarea vederii. Tratamentul constă în corecţia viciului de refracţie cu lentile corespunzătoare.

Paralizia acomodaţiei

Este consecinţa muşchiului ciliar, ceea ce determină lipsa acomodaţiei. Afecţiunea poate fi de cauză locală (contuzii de glob ocular, instilaţii de atropină, homatropină, scopolamină) sau de cauză generală (toxi – infecţioase - botulism, difterie, tetanus, infecţioase - meningită tuberculoasă, sifilis cerebral, encefalite, diabet zaharat, tumori cerebrale). Clinic, se manifestă prin tulburarea vederii la aproape şi vedere normală la distanţă. Tratamentul este etiologic şi simptomatic constând în prescrierea de lentile sferice convergente la aproape de +4 dioptrii.

Spasmul acomodaţiei

Reprezintă contracţia exagerată a muşchiului ciliar, care întrece necesitatea funcţională. Apare în tulburările de refracţie necorectate, tulburările de vedere binoculară (heteroforii, insuficienţă de convergenţă), administrarea de parasimpaticomimetice local (pilocarpină), intoxicaţii medicamentoase (morfină, digitală, sulfamide). Clinic se manifestă prin tulburarea vederii la distanţă şi conservarea vederii la aproape. Tratamentul este etiologic şi corecţia ametropiei după o prealabilă paralizie temporară a acomodaţiei.

5. Anizometropia

Reprezintă diferenţa de refracţie între cei doi globi oculari mai mare de 2 dioptrii. Ochiul cu dioptria mai mare, nefiind folosit, devine ambliop.

Tratamentul este optic cu lentile aeriene sau cu lentile de contact pentru prevenirea ambliopiei.

DE REȚINUT!

- Puterea refractivă a ochiului este dată de cornee şi cristalin.
- Ochiul miop este în general determinat de un ax antero-posterior lung, iar ochiul hipermetrop de un ax antero-posterior scurt.
- Presbiopia apare în mod normal după 40 de ani, la miop mai tardiv, la hipermetrop mai repede.
- Corecţia viciilor de refracţie se face cu lentile aeriene, lentile de contact sau prin tratament chirurgical.

Capitolul 5.
Strabismul şi tulburările vederii binoculare

Vederea binoculară (VB) reprezintă o funcţie complexă constând din elaborarea la nivelul scoarţei cerebrale a unei imagini unice în urma recepţionării şi prelucrării imaginilor separate recepţionate de cei doi ochi. Este o funcţie importantă care conferă *calitate* vederii. Există o serie de afecţiuni oftalmologice (strabismul, anizometropia sau orice afecţiune care produce scăderea vederii la unul din ochi) care determină deteriorarea VB. Strabismul este cea mai frecventă cauză de tulburare a VB, motiv pentru care această afecţiune va fi tratată pe larg în acest capitol.
Strabismul este în majoritatea situaţiilor o afecţiune a copilului. Pe lângă prejudiciul estetic pe care-l produce, strabismul determină şi importante tulburări funcţionale. Ne tratate corespunzător şi la timp aceste tulburări de vedere vor persista întreaga viaţă.

1. Fiziologia sistemului motor al ochiului

Mişcările globului ocular

Sistemul nervos coordonează mişcările globilor oculari în aşa fel încât aceştia execută doar mişcări asociate (coordonate), mişcarea izolată a unui singur ochi nefiind posibilă.

-*Ducţiile* reprezintă mişcările fiecărui ochi în parte, în timp ce congenerul este acoperit. În mod practic muşchii oculomotori rotesc globii oculari intr-o multitudine de direcţii. Pentru o mai buna înţelegere a fenomenului, mişcările sunt sistematizate în trei categorii, şi se efectuează în jurul a trei axe - axele lui Fick (Fig 1) . Aceste axe se intersectează intr-un punct situat la 13 - 14 mm înapoia polului anterior al globului. În jurul axului vertical se efectuează mişcările de lateralitate (abducţie, adducţie); în jurul axului orizontal se efectuează mişcările de verticalitate (ridicare, coborâre); iar in jurul axului anteroposterior se produc mişcările de rotaţie ale globului (înăuntru, in afară).

-*Versiile* sunt mişcări binoculare în acelaşi sens.

-*Vergentele* sunt tot mişcări binoculare, dar in sens opus. Este vorba de mişcarea de convergenţă si divergenţă a globilor.

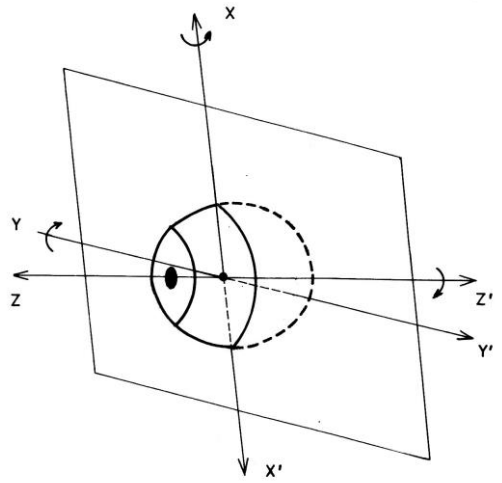

Fig. 1. Axele lui Fick

Acţiunea muşchilor oculomotori

Acţiunea muşchilor oculomotori depinde de direcţia langhetelor musculare raportate la direcţia axei vizuale şi la localizarea inserţiei sclerale a muşchiului (anterior sau posterior de ecuatorul globului ocular).

Muşchii orizontali (dreptul intern si dreptul extern) au acţiune unică de adducţie, respectiv abducţie, deoarece orientarea muşchilor coincide cu axul vizual orizontal.

Muşchii verticali (dreptul inferior si superior) au o triplă acţiune, explicată prin unghiul de 23 de grade (deschis anterior) pe care îl face langheta musculară cu axul vizual. Muşchiul drept superior este ridicător , adductor şi rotator intern, iar muşchiul drept inferior este coborâtor, adductor si rotator extern.

Muşchii oblici au de asemenea o triplă acţiune, deoarece direcţia muşchilor formează cu axul vizual un unghi de 51 de grade(deschis posterior). În plus, acţiunea muşchilor oblici este explicată şi prin inserţia lor sclerală, situată posterior de ecuatorul globului ocular. Muşchiul oblic mare este coborâtor, abductor si rotator intern, iar oblicul mic este ridicător, abductor si rotator extern (Fig.2).

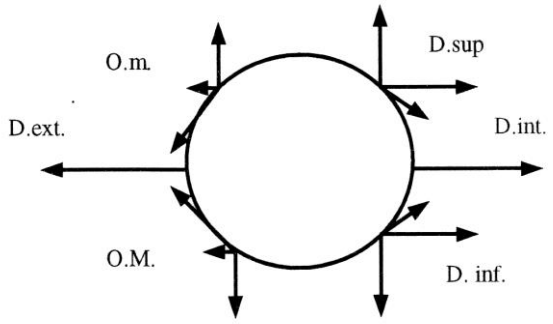

Fig. 2. Acţiunea muşchilor oculomotori

Pentru a se menţine paralelismul axelor vizuale în cursul versiilor, impulsurile nervoase sunt trimise in mod selectiv muşchilor oculomotori, respectându-se două legi de bază:

- *legea lui Herring*: impulsurile nervoase sunt egal repartizate muşchilor care asigură aceeaşi

direcţie a privirii; de exemplu în privirea la dreapta, muşchiul drept intern stâng şi dreptul extern drept primesc aceeaşi cantitate de impulsuri;

- *legea lui Sherrington*: când un muşchi se contractă, antagonistul său se relaxează.

Vederea binoculară

În condiţii normale, când paralelismul axelor vizuale este menţinut prin efortul muşchilor oculomotori, se realizează VB normală. Aceasta reprezintă o funcţie importantă a vederii şi se dezvoltă între vârsta de 4 şi 8 luni. .

Vederea binoculară normală are trei parţi componente (grade), care pot fi puse în evidenţă numai in condiţii artificiale, şi anume în timpul examinării pacientului la sinoptofor. Aceste componente sunt *percepţia simultană, fuziunea şi vederea stereoscopică*. Detalii asupra acestor aspecte vor fi expuse la capitolul de examinare a VB.

Pentru realizarea vederii binoculare normale este necesară întrunirea următoarelor condiţii:

1. *Integritatea anatomică si dioptrică a globilor oculari*. Prin această condiţie se asigură formarea unei imagini clare la nivelul retinei fiecărui ochi;
2. *Integritatea aparatului motor*, compus din muşchii oculomotori, aparatul suspensor capsuloligamentar şi inervaţia aferentă, acestea realizând menţinerea permanentă a paralelismului axelor vizuale şi formarea imaginii pe cele două macule;
3 *Câmpul vizual binocular* se obţine prin suprapunerea, într-o anumită măsură a câmpurilor vizuale monoculare percepute de cei doi ochi; câmpul vizual binocular propriu-zis are o întindere de 120 de grade, lateral de el existând câte o porţiune de câmp vizual monocular cu o întindere de 30 de grade;
4. *Corespondenţa retiniană normală*; fiecare punct din spaţiu este recepţionat de câte un punct retinian la nivelul fiecărui ochi, deci pentru formarea unei imagini unice este nevoie de stimularea unei perechi de puncte retiniene numite *puncte retiniene corespondente* .

2. Fiziopatologia sistemului motor al ochiului

Deviaţia axelor oculare determină pe lângă problemele estetice şi importante tulburări funcţionale, fiind perturbate atât vederea binoculară cât şi cea monoculară.

2.1 Tulburările vederii binoculare

Intervenţia unor factori patologici, organici sau funcţionali produc deviaţia axelor vizuale(strabismul) însoţit întotdeauna de compromiterea VB normale.

Primul fenomen care apare in momentul deviaţiei axelor vizuale este vederea dublă sau *diplopia.*Aceasta este explicată prin recepţionarea imaginilor pe puncte retiniene necorespondente. În strabismele apărute în copilărie, când sistemul vizual este deosebit de plastic, diplopia nu se produce, deoarece intervin două mecanisme fiziopatologice antidiplopice, şi anume *neutralizarea patologică si corespondenţa retiniana anormală (CRA).*

Neutralizarea patologică

Este un fenomen de inhibiţie care provoacă eliminarea de către scoarţa cerebrală a imaginii false recepţionate de ochiul deviat. Procesul de inhibiţie se realizează atât la nivel periferic-la nivelul retinei - cât şi central - la nivelul scoarţei cerebrale. (Fig.3)

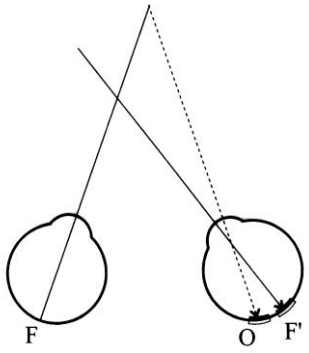

Fig.3. Neutralizarea patologică

Corespondenţa retiniană anormală

În această situaţie înlăturarea diplopiei se produce prin realizarea unei conexiuni binoculare între macula ochiului fixator şi punctul extramacular de la ochiul strabic, pe care se formează imaginea obiectului privit (Fig.4).

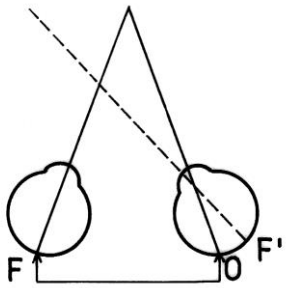

Fig. 4. Corespondenţa retiniană anormală

În timp ce neutralizarea este un fenomen distructiv, scoţând din funcţie imaginea unui ochi, CRA este un fenomen constructiv, care creează noi conexiuni binoculare.

2.2 Tulburările vederii monoculare (ambliopia)

Ambliopia este scăderea mai mult sau mai puţin marcată a acuităţii vizuale, în care nu se poate evidenţia un suport morfologic care să explice scăderea vederii. Ambliopia este frecventă, apărând la 3 - 4 % din populaţia unei ţări.

În afara strabismului, care este cauza cea mai frecventă a ambliopiei, aceasta poate fi provocată mult mai rar, în anizometropii (diferenţe dioptrice între ochi) sau în nistagmus. De asemenea existenţa, la o vârstă mică, a unor obstacole care împiedică formarea imaginii pe retină, duc în scurt timp, la instalarea ambliopiei. După constituirea acesteia, înlăturarea chirurgicală a obstacolului (cataractă, opacităţi corneene, vitreene) nu ameliorează acuitatea vizuală din cauza ambliopiei care s-a instalat.

În funcţie de gradul de alterare a acuităţii vizuale, ambliopia este :
- mare, cu acuitate vizuala sub 0. 1;
- medie, cu acuitate vizuala intre 0. 1 şi 0. 3;
- uşoară, cu acuitate vizuala intre 0. 3 şi 0. 8.

3.Etiologia strabismelor

Din punct de vedere etiopatogenetic şi clinic, strabismele sunt împărţite în două mari categorii: strabisme paralitice si neparalitice.
În strabismele paralitice, factorul etiologic poate acţiona la diferite nivele: între muşchii oculomotori şi nucleii oculomotori din trunchiul cerebral. Cel mai frecvent este afectat trunchiul nervos al unuia, dintre nervii oculomotori, printr-un traumatism, factor infecţios, factor vascular (anevrisme, accidente vasculare cerebrale) sau tumoră intracraniană.
În strabismele neparalitice, este rară situaţia în care un singur factor etiologic este responsabil de producerea deviaţiei axelor vizuale. În general, factorii etiologici sunt intricaţi şi contribuie într-o măsură mai mare sau mai mică la producerea diferitelor forme de strabism. Schematic, ei pot fi sistematizaţi în mai multe grupe:

1. Factori optici. Se referă în primul rând la viciile de refracţie. Hipermetropia favorizează strabismul convergent prin tonusul crescut al acomodaţiei şi deci a convergenţei (acomodaţia şi convergenţa sunt reflexe sinergice). Miopia datorită relaxării excesive a acomodaţiei şi a convergenţei, este însoţită de multe ori de strabism divergent;

*2. Factori senzoriali***.** Aceştia contribuie la formarea unei imagini neclare la nivelul unui ochi, şi deci determină recepţionarea unei imagini asimetrice la nivel cortical; este vorba cel mai frecvent de cataracta congenitată, afecţiuni congenitale ale nervului optic, opacifierea vitrosului, retinoblastom. Deteriorarea funcţională a unuia dintre ochi este urmată de devierea acestui ochi, la persoane cu un echilibru oculomotor labil. În general la copii devierea se produce în convergenţă (datorită tonusului mai puternic al adductorilor), iar la adulţi în divergenţă (la adulţi tonusul abductorilor este mai puternic)

3. Factori anatomici **(**orbitari, capsuloligamentari si musculari). Modificările de dimensiune şi orientare a orbitei pot provoca devieri ale axelor optice prin inserţii vicioase ale muşchilor oculomotori şi a fasciilor conjunctivale. Variaţiile de lungime, grosime, cât şi calitatea modificată a fibrelor musculare, poate fi de asemenea generatoare de strabisme;

*4. Factori inervaţionali***.** Aceştia determină apariţia deviaţiilor oculare datorită impulsurilor nervoase excesive orientate spre muşchii oculomotori adductori, abductori, ridicători, sau coborâtori ai ochiului, provocând în consecinţă deviaţia ochiului în poziţia respectivă.

4. Examinarea dezechilibrelor oculomotorii şi senzoriale

Examinarea completă a unui pacient cu strabism cuprinde următoarele etape: examinarea poziţiei statice a ochilor, examinarea mişcărilor oculare (ducţii, versii si vergenţe), examinarea diplopiei in paraliziile oculomotorii, examinarea tulburărilor senzoriale.

4.1 Examinare a poziţiei statice a ochilor şi măsurarea deviaţiei strabice

Cover-testul.

Prima manoperă care se efectuează pentru confirmarea strabismului este testul acoperirii (cover-test). Se acoperă alternativ unul din ochi, evidenţiind o mişcare de redresare din poziţia de convergenţă în poziţia drept înainte a ochiului care a fost descoperit şi a fost nevoit să preia fixaţia. În strabismul divergent, redresarea se face din divergenţă în poziţia drept înainte.

Apreciere a reflexului luminos cornean.

Lumina unei lumânări sau a unei lanterne, pe care pacientul o priveşte drept înainte, de la distanţa de 50 cm, se reflectă în centru corneeii ochiului fixator şi este descentrat temporal pe corneea ochiului deviat in convergenţă. O descentrare de 1 mm echivalează cu 8 grade deviaţie strabică. Testul reflexelor luminoase este în mod particular important în cazul examinării copiilor cu vârstă foarte mică deoarece aceştia nu cooperează pentru un bun cover-test. În plus conformaţia caracteristică a fantelor palpebrale la copilul mic, cu prezenţa epicantului, predispune la falsa impresie de strabism (Fig. 5.1). Prezenţa reflexului corneean în mijlocul corneeii exclude strabismul.

Prisme Barens

Prismele Barens sunt rigle alcătuite dintr-o succesiune de prisme cu valoare crescătoare. Se plasează prismele în faţa ochiului deviat, cu vârful în sensul deviaţiei, şi se face testul acoperirii. Se creşte treptat valoarea prismelor, până ce ochiul nu mai efectuează nici o mişcare de redresare. Valoarea prismei indică valoarea deviaţiei în dioptrii prismatice. În strabismul convergent, de exemplu, în care imaginea obiectului privit se proiectează pe retina nazală, prisma plasată în faţa ochiului va determina devierea imaginii spre baza prismei, adică temporal. Pe retină imaginea va ajunge la maculă, moment în care cover-testul se negativează (Fig. 5.2, Fig. 5.3).

4.2 Examinare a mişcărilor oculare

Examinare a ducţiilor

Se apreciază amplitudinea mişcării unui ochi, congenerul său fiind acoperit. Pacientul este pus să urmărească mişcarea unui indicator, care este mişcat in cele 8 direcţii ale privirii: 4 in poziţiile cardinale şi 4 in direcţiile oblice.

Examinare a versiilor

Se apreciază amplitudinea mişcării concomitente a celor doi ochi. Examinarea se face tot în cele 8 direcţii ale privirii, notând limitarea mişcării unuia sau ambilor ochi şi modificarea unghiului strabic într-o anumită direcţie a privirii.

Examinare a vergenţelor

Se urmăreşte comportamentul ochilor când aceştia efectuează concomitent o mişcare în direcţie opusă (convergenţa, divergenţa). Punctul proxim de convergenţă măsoară distanţa minimă în centimetrii la care un indicator este văzut simplu (nededublat). Când capacitatea de convergenţă este limitată, pacientul vede obiectul în diplopie, deoarece unul din ochi nu mai continuă mişcarea de

convergenţă. Punctul proxim de convergenţă normal este 8 -10 cm de la rădăcina nasului.

4.3 Examinare a diplopiei

Este importantă în paraliziile oculomotorii ale adultului în vederea punerii în evidenţă a ochiului afectat şi a muşchiului paralizat. Se utilizează un test de specialitate: testul Hess-Lancaster.

4.4 Examinarea tulburărilor senzoriale

Examinare a tulburărilor vederii binoculare.

Se efectuează la sinoptofor (Fig. 5.4), care este un aparat care permite percepţia concomitentă a două imagini diferite la nivelul fiecărui ochi. Se examinează pe rând cele trei trepte ale VB:

Percepţia simultană. Este posibilitatea de a recepţiona concomitent două obiecte diferite, care se suprapun la nivel cortical. În casetele aparatului se introduc două mire cu imagini complementare : leul şi cuşca; soldatul şi ghereta. Stimulând puncte retiniene corespondente, imaginile sunt văzute suprapuse: leul în cuşcă, soldatul în gheretă.
Fuziunea. Reprezintă posibilitatea contopirii a două imagini care diferă printr-un mic detaliu. De exemplu o miră cu un copil care ţine în mână o minge, şi o miră în care acelaşi copil ţine în cealaltă mâna o găleţică. Dacă fuziunea este prezentă, pacientul va vedea copilul ţinând în mâini o minge şi o găleţică.

Stereoscopia. Este etapa cea mai elaborată a vederii binoculare. În casetele aparatului sunt introduse mire foarte asemănătoare, diferenţa dintre ele constând în perspectiva diferită sub care imaginea este văzută de fiecare dintre ochi. Privind concomitent cu ambii ochi, imaginea unică obţinută apare in relief. În ultimii ani s-au introdus metode de examinare a vederii binoculare care nu necesită o colaborare deosebită din partea copilului. Este vorba de desene în relief care nu sunt vizualizate decât dacă există vedere stereoscopică, deci VB (Fig. 5.5)

Examinare a tulburărilor vederii monoculare (acuitate vizuală).

Examinarea acuităţii vizuale poate fi problematică la o vârstă mică. Bineînţeles că metoda folosită va fi adaptată capacităţii psihologice a micului pacient. În ultima vreme s-au făcut progrese remarcabile pentru punerea la punct a unor metode capabile să aprecieze acuitatea vizuală la vârste foarte mici. Cu cartoanele lui Teller se poate măsura acuitatea vizuală la copii cu vârsta între 8 - 18 luni. Principiul vederii preferenţiale stă la baza acestei metode. Fiind pus să privească o imagine uniformă, dreptunghiulară, pe care sunt imprimate spre una din extremităţi nişte detalii (linii verticale), privirea copilului este atrasă spre detalii, adică spre una dintre extremităţile cartonului, cu condiţia ca aceste detalii să fie văzute (Fig. 5.6). Există 10 cartoane într-un set, mărimea detaliilor diferă de la un carton la altul, iar fiecare carton văzut de copil exprimă o anumită acuitate vizuală. După 2 -2. 5 ani, când începe să se dezvolte limbajul, se folosesc desene, reprezentând figuri de diferite mărimi, care vor fi denumite de copil, dacă le distinge. După 3 - 3. 5 ani se vor folosi "E"-urile lui Snellen , care vor fi poziţionate diferit, copilul urmând să indice direcţia în care este întors "E"-ul.

5.Clinica strabismelor

Primul lucru care trebuie reţinut referitor la clinica strabismului este acela că întotdeauna există un ochi deviat într-o anumită direcţie iar ochiul congener îşi păstrează poziţia normală şi este utilizat pentru fixaţie (*ochi fixator).*

5.1 Strabismul paralitic

În strabismul paralitic, dezechilibrul oculomotor este datorat impotenţei funcţionale a unui muşchi paralizat.

Simptome

Diplopie. Este un simptom care apare prompt, după instalarea paraliziei oculomotorii. Este prezentă în toate cazurile când paralizia debutează după vârsta de 6 - 7 ani, când mecanismele de compensare antidiplopice nu mai intervin. La această vârstă pacientul este considerat "adult" din punct de vedere strabologic..
Falsă proiecţie, sau falsa localizare a obiectelor in spaţiu. În aprecierea poziţiei unui obiect este utilizată şi cantitatea impulsului nervos primit de muşchiul care orientează ochiul în direcţia obiectului. În strabismul paralitic, muşchiul paralizat va recepţiona o cantitate mai mare de impulsuri nervoase pentru a executa aceeaşi mişcare, şi ca urmare creierul va localiza obiectul dincolo de poziţia reală a acestuia.
Stare de disconfort. Se manifestată prin vertij, greaţă sunt produse în principal de diplopie şi falsa proiecţie.

Semne

Deviaţie a globului ocular. Aceasta este orientată în direcţie opusă sensului în care acţionează muşchiul paralizat. De exemplu, în paralizia muşchiului drept extern, deviaţia strabică va fi în convergenţă.
Limitare sau abolire a mişcărilor globului ocular. Acest simptom se manifestă în direcţia de acţiune a muşchiului paralizat (Fig. 5.7).
Variabilitate a unghiului de deviaţie strabică. Unghiul strabic este maxim când ochiul este orientat în direcţia de acţiune a muşchiului paralizat.
Poziţie vicioasă a capului (torticolis). Este adoptată de pacient ca mecanism de înlăturare a diplopie (pacientul duce capul acolo unde nu poate duce ochii).

5.2 Strabismul neparalitic

Este o stare de dezechilibru oculomotor în care deviaţia globilor este provocată de factori neurologici, cu localizare cerebrală supranucleară. Termenul concomitent indică faptul că unghiul strabic este constant în toate direcţiile de privire, mişcarea ochilor nefiind limitată în nici o direcţie.

Simptome

Deoarece strabismul concomitent debutează de regulă la vârstă mică (înainte de 3 ani), intrarea promptă în funcţie a mecanismelor antidiplopice explică lipsa simptomelor dezagreabile provocate de diplopie.

Semne

Obiectiv, unghiul de deviaţie are următoarele caracteristici:
- are aceleaşi amplitudine în toate direcţiile privirii;
- la testarea motilităţii nu se evidenţiază nici o limitare a mişcărilor oculare.

Forme clinice de strabism neparalitic

Clasificarea se face având în vedere următoarele criterii:

Direcţie de deviere a axelor vizuale. Acest criteriu împarte strabismele în convergente, divergente (Fig. 5.8), sursumvergente (devierea globului ocular în sus – Fig. 5.9) şi deorsumvergente (devierea în jos – Fig. 5.10). Strabismele convergente sunt cele mai frecvente (de 4 - 5 ori mai frecvente decât cele divergente). Strabismele verticale apar deosebit de rar şi însoţesc de obicei strabismele orizontale.

Vârstă de debut
Congenitale. Aceste forme debutează până la vârsta de 8 luni. Prognosticul funcţional în aceste strabisme este rezervat chiar şi după corecţia chirurgicală a deviaţiei, deoarece apariţia deviaţiei oculare s-a produs în plină perioadă de dezvoltare a vederii binoculare.
Esenţiale. Reprezintă majoritatea formelor de strabism. Debutează între 8 luni şi 3 ani. Prognosticul funcţional depinde de intervalul de timp scurs între debutul strabismului şi instituirea tratamentului.
Tardive**.** Debutul acestor forme este după vârsta de 3-4 ani. Exercitarea în bune condiţii a vederii binoculare în toată această perioadă, o face rezistentă la acţiunea nocivă a deviaţiei strabice. Din aceeastă cauză prognosticul funcţional bun.

Ochi deviat. În funcţie de ochiul care deviază**,** distingem strabisme monolaterale si alternante. In strabismele monolaterale deviază în mod constant acelaşi ochi, congenerul fixând permanent, şi deci menţinându-şi constant poziţia corectă. În strabismele alternante deviază alternativ când un ochi, când congenerul său. Consecinţele funcţionale în cele două forme de strabism, sunt diferite. În strabismele monolaterale se produce ambliopia ochiului care deviază permanent. Deficitul funcţional rezidă în principal din faptul că imaginea ochiului deviat este în continuu neutralizată de către ochiul fixator, în scopul evitării diplopiei. În strabismul alternant, acuitatea vizuală a fiecărui ochi este conservată, deoarece ochii sunt utilizaţi alternativ. Conexiunile binoculare anormale, în special CRA, reprezintă tulburarea funcţională de bază în strabismele alternante.

5.3 Heteroforiile

Heteroforiile se mai numesc şi strabisme latente, dezechilibrul oculomotor producându-se doar intermitent. Heteroforiile se manifestă după stări de oboseală fizică sau psihică, în condiţiile muncii de aproape (citit, croitorie). În mod normal, echilibrul oculomotor este menţinut prin reflexul de fuziune, care funcţionează permanent. În heteroforii, echilibrul oculomotor precar solicită un surplus de fuziune. Când efortul de fuziune depăşeşte o anumită limită sau când fuziunea este împiedicată să se exercite (de exemplu prin acoperirea unui ochi), echilibrul oculomotor nu se mai poate menţine şi apare strabismul. Heteroforiile se manifestă subiectiv prin oboseală sau chiar dureri oculare şi diplopie intermitentă. Oboseala oculară este datorată efortului fuzional excesiv, menit să menţină paralelismul axelor oculare, iar diplopia apare în momentul devierii ochilor.

5.4 Insuficienţa de convergentă

Insuficienţa de convergenţă reprezintă o diminuare a capacităţii de convergenţă a axelor vizuale la privirea unui obiect apropiat. În poziţie primară, paralelismul axelor vizuale este menţinut iar vederea binoculară este normală. Subiectiv, bolnavul acuză dureri oculare, lăcrimare, cefalee, simptome ce survin după utilizarea timp mai îndelungat a privirii pentru aproape. Afecţiunea este obiectivizată prin determinarea *punctului proxim de convergenţă*. Se apropie progresiv un indicator de ochi; aceştia converg simetric iar la un moment dat unul din ochi încetează să mai conveargă, iar

pacientul afirmă că vede indicatorul dedublat. În mod normal, punctul proxim de convergentă este situat la o distanţa mai mică de 10 cm de rădăcina nasului. În insuficienţa de convergenţă acest punct este situat la o distanţa superioară.

5.5 Nistagmusul

Definiţie. Nistagmusul reprezintă o perturbare a staticii şi dinamicii oculare, care se manifestă prin mişcări ritmice şi involuntare ale ochilor. Nistagmusul rezultă în urma acţiunii diverşilor factori etiologici asupra sistemului oculostatic şi oculogir determinând aceste mişcări ale globului ocular.

Clasificare. Din punct de vedere a morfoloogiei secuselor distingem:

-nistagmusul *pendular* în care amplitudinea şi viteza secuselor este egală

-nistagmusul în *resort* în care una din secuse este rapidă,iar cealaltă este lentă

- nistagmus în *penduloresort* în care cele două forme sunt asociate.

Din punctul de vedere a momentului debutului distingem:

-nistagmusul *congenital*

-nistagmusul *dobândit*

Etiopatogenie. Există forme de nistagmus fiziologic, de exemplu cel care apare în privirea laterală extremă sau nistagmusul optokinetic, care apare la privirea unui obiect în mişcare(când se priveşte pe geam în tren sau maşină).

După cauza care determină apariţia nistagmusului patologic distingem:

-nistagmusul *ocular*: în unele forme de nistagmus congenital, sau în bolile oculare congenitale care alterează profund vederea făcând fixaţia iposibilă (atrofie de nerv optic,cicatrici maculare, albinism)

-nistagmusul *vestibular* apare în complicaţiile labirintice ale otitelor medi, în labirintite, nevrite ale acusticovestibularului.

-nistagmusul *cerebral* apare în afecţiuni ale sistemului nervos central şi poate fi de etiologie infecţioasă,traumatică sau tumorală.

-nistagmusul *idiopatic* apare de obicei la naştere, fără să se poată stabili o cauză evidentă, la copii provenind dintr-o sarcină şi naştere normală.

Prezenţa secuselor împiedică focalizarea stabilă şi deci realizarea unei imagini clare. Performanţele vizuale ale persoanelor cu nistagmus sunt modeste

Tratament. Posibilităţile terapeutice în nistagmus sunt limitate. Unele forme de nistagmus vestibular sau cerebral pot fi tratate sau ameliorate prin tratarea afecţiunii de bază. Există forme de nistagmus congenital sau din strabisme care beneficiază de tratament cu corecţie optică prismatică sau tratament chirurgical

6.Tratament

Tratamentul strabismelor are în vedere două obiective: înlăturarea defectului estetic şi corectarea tulburărilor funcţionale secundare strabismului. Tratamentul, în special cel care se adresează tulburărilor funcţionale este cu atât mai eficient cu cât vârsta copilului este mai mică Graţie metodelor moderne care permit examinarea precoce a micilor pacienţi (sub 2 ani), acest lucru este posibil şi nu trebuie aşteptată vârsta de 3-4 ani, în vederea unei mai bune colaborări a copilului.

Există mai multe procedee terapeutice. Oportunitatea şi succesiunea aplicării lor depinde de mărimea deviaţiei şi starea funcţională a ochilor.

6.1 Corecţia optică

Primul gest, obligatoriu în toate strabismele, este determinarea refracţiei în scopul corectării viciilor de refracţie. O bună cicloplegie (relaxarea acomodaţiei) se realizează prin instilarea unei picături de atropină 1% în fiecare ochi timp de o săptămână. Majoritatea copiilor cu strabism convergent sunt hipermetropi. Corecţia totală a hipermetropiei are ca scop relaxarea acomodaţiei şi concomitent relaxarea tonulusului convergenţei. În strabismele divergente, care sunt însoţite mai frecvent de miopie, se prescrie corecţie optică, care asigură cea mai bună acuitate vizuală. Lentilele prismatice au indicaţii limitate, fiind utilizate în corectarea unor forme de nistagmus, în strabismele divergente intermitente şi heteroforii.

6.2 Tratamentul ambliopiei

În principiu, tratamentul constă în acoperirea, (cu un plasture special) a ochiului fixator, prin aceasta obligând ochiul strabic să preia fixaţia şi împiedicând procesul de inhibiţie (neutralizare) a ochiului strabic de către ochiul fixator. Rezultatele sunt foarte bune când se efectuează în primii 2 - 3 ani de viaţă. După 3 ani, rezultatele sunt obţinute cu eforturi mai mari, şi practic după 6 -7 ani nu se mai poate spera în corectarea ambliopiei

6.3 Tratamentul ortoptic

Tratamentul ortoptic reprezintă procedeele terapeutice menite să corecteze tulburările vederii binoculare. Exerciţiile ortoptice au fost efectuate cu mult entuziasm în urmă cu 15 - 20 de ani în toate cazurile de strabism. Actualmente tratamentul ortoptic este rezervat următoarelor situaţii: heteroforii, insuficienţă de convergenţă, strabisme divergente intermitente, tratament postoperator pentru consolidarea rezultatului.
Exerciţiile ortoptice se efectuează la sinoptofor, unde copilul trebuie să urmărească poziţia şi mişcarea mirelor de percepţie simultană, fuziune si stereoscopie.

6.4 Toxina botulinică

Utilizarea toxinei botulinice este o achiziţie recentă a strabologiei şi constă în injectarea unei doze infime de toxină botulinică - cu efect paralizant - în muşchii hipertoni

6.5 Tratamentul chirurgical

Tratamentul chirurgical se adresează factorului motor şi vizează corectarea poziţiei vicioase a globilor oculari. Vor fi operate strabismele care nu reacţionează suficient la tratamentul conservativ.

Metodele de corecţie chirurgicală se împart în procedee de slăbire a muşchilor oculomotori şi procedee de întărire a acestora. În strabismul convergent este necesară slăbirea muşchilor drepţi interni şi întărirea muşchilor drepţi externi, în strabismul divergent este necesară slăbirea muşchilor drepţi externi şi întărirea muşchilor drepţi interni. Metoda principală de slăbire a unui muşchi este *retropoziţia muşchiului* (Fig. 5). Acesta este dezinserat de la nivelul sclerei şi reinserat mai posterior. Altă metoda de slăbire este *miotomia muşchiului*, prin care acesta este alungit în urma practicării unor incizii la nivelul marginilor superioară si inferioară. Procedeul cel mai frecvent folosit pentru întărirea unui muşchi este *scurtarea (rezecţia)* sa. Operaţia constă în dezinserţia muşchiului, tăierea

unui fragment de aproximativ 8 -10 mm din capătul său distal şi reinserarea la vechea inserţie.

Tratamentul chirurgical va fi urmat de tratament ortoptic sau pleoptic, în funcţie de starea acuităţii vizuale şi a vederii binoculare.

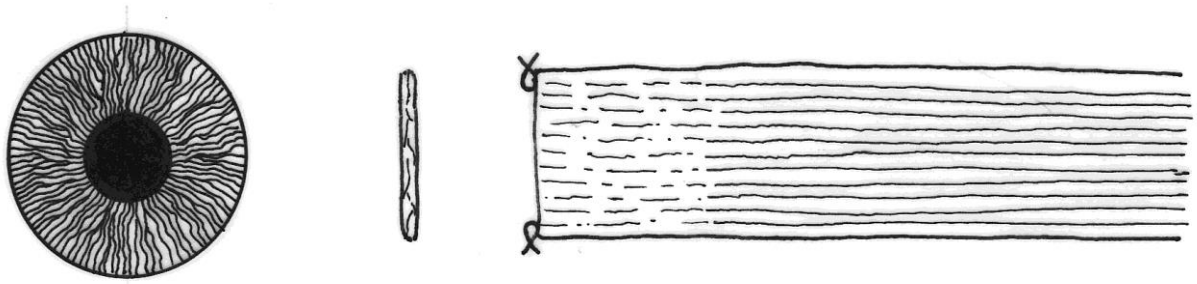

Fig. 5. Retropoziţia unui muşchi oculomotor

DE REŢINUT!

- Strabismul nu reprezintă numai o problemă estetică ci şi una funcţională importantă.
- Tratamentul strabismului nu trebuie să se rezume doar la corectarea deviaţiei strabice şi va fi complectat cu tratamentul tulburărilor funcţionale.
- Tratamentul tulburărilor funcţionale este eficient până la vârsta de 6-7 ani când copilul devine "adult"din punct de vedere strabologic
- Tratamentul strabismului este cu atât mai eficient cu cât este efectuat mai precoce. Nu este necesară amânarea primului consult oftalmologic până la trei ani în speranţa colaborării copilului-mijloacele actuale de examinare a copilului permit examinarea sa şi în perioada preverbală.
- Chirurgia strabismului la adolescent şi adult este marcată de pericolul apariţiei diplopiei, de aceea nu este recomandabil ca tratamentul chirurgical al strabismului să fie amânat după vârsta de 10-15 ani.
- Strabismul poate masca uneori o afecţiune organică oculară a copilului: retinoblastom atrofie de nerv opti,cicatrici corioretiniene.
- Strabismul cu debut tardiv sau la adult poate să trădeze o afecţiune neurologică:tumoră intracraniană, accident vascular cerebral, scleroză în plăci. În toate aceste situaţii sunt necesare explorări complementare pentru a exclude o asemenea patologie.

Capitolul 6
Orbita

1. Semiologia orbitei

Din punct de vedere semiologic afecţiunile orbitei se manifestă prin semne şi simptome.

Simptome

Acestea sunt: (1) tulburări de vedere; scăderea acuităţii vizuale prin afectarea directa a nervului optic, perturbarea circulaţiei sanguine oculare, afectarea corneei în lagoftalmie, (2) durere locală, spontană sau la mobilizarea globului ocular; (3) diplopie.

Semne

Caracterizate prin:

1. modificări de protruzie ale globului ocular (exoftalmie, enoftalmie)
2. limitarea mişcărilor oculare în direcţia procesului patologic (proces localizat în regiunea anteioară a orbitei), sau în toate direcţiile (proces patologic interesând conusul muscular)
3. semne oftalmoscopice apărute prin: compresiunea nervului optic, îngreunarea circulaţiei şi compresiunea globului ocular: hiperemie şi edem papilar, atrofie papilară, cute retiniene, edem şi hemoragii retiniene
4. semne de paralizie oculomotorie (compresiune pe nervii cranieni III, IV, VI)
5. sindrom meningeal (cefalee, vărsături, febră, frison, redoarea cefei) prin leziunea tecilor meningeale.

1.1 Exoftalmia.

Este cel mai frecvent semn al afectării orbitei, reprezentând protruzia globului ocular. Ea poate să fie unilaterala sau bilaterală, permanentă sau intermitentă, cronică sau acută, nepulsatilă sau pulsatilă, reductibilă sau ireductibilă, axială sau laterală.

Exoftalmia bilaterală este de cele mai mule ori de cauză generală, şi apare în:

- boli endocrine: boala Basedow, acromegalie, feocromocitom;
- craniostoze: oxicefalia, disostoza cranio-facială Crouzon;
- inflamaţii: tromboflebita de sinus cavernos;
- neoplazii: limfom malignneuroblastom;
- boli sangvine: leucemiii, scorbut:
- alte boli: rahitism, hidrocefaile, boala Paget;
- sindromul de excitaţie al lanţului simpatic cervical realizând sindromul Pourfour du Petit (exoftalmie, midriază, lărgirea fantei palpebrale).

Exoftalmia unilaterală este în general de cauză locală:

- traumatică: emfizem palpebro-orbital, hematom retrobulbar, rupturi de muşchi extrinseci;
- inflamatorie: periostită, celulită şi flegmon orbitar, tenomiozite, pseudotumori inflamatorii;
- vasculară: fistula carotido-cavernoasă, varice orbitare, anevrisme arterio-venoase, angioame ale orbitei;
- parazitară: chist hidatic;
- tumorală: tumori benigne şi maligne ale orbitei primitive sau secundare, metastatice.

După localizarea procesului patologic orbitar, exoftalmia poate lua o orientare axială (dacă leziunea este situată la vârful orbitei) sau laterală (dacă leziunea este situată la nivelul pereţilor orbitari).

Diagnostic diferenţial

Exoftalmia trebuie deosebită de pseudoexoftalmie, când exista de fapt o protruzie normală a globului ocular. Volumul globului ocular poate fi mărit (hidroftalmie) sau creşte axul antero-posterior (miopie forte) dând impresia unei false exoftalmii.

Evoluţia

Sindromul exoftalmic poate evolua rapid (în emfizemul orbitar traumatic, procese inflamatorii orbitare) sau lent (anevrisme arterio-venoase, angioame, tumori orbitare).

1.2 Enoftalmia sau înfundarea globului ocular în orbită apare mult mai rar decât exoftalmia. Se datorează unor procese patologice care determină micşorarea cnţinutului orbitar sau mărirea cavităţii orbitare.

Enoftalmia poate fi uni sau bilaterală.

Enoftalmia unilaterală poate fi provocată de procese cicatriciale retractive, postinflamatorii ale ţesutului grăsos, poate apărea după traumatisme ce deplasează oasele orbitei sau apare în cadrul sindromului Claude-Bernard-Horner (enoftalmie, mioză, îngustarea fantei palpebrale).

Enoftalmia bilaterală apare în boli generale caşectizante, cu deshidratarea organismului şi a ţesuturilor orbitare.

2. Patologia orbitei

Patologia orbitei cuprinde anomalii congenitale ale orbitei, inflamaţiile orbitei, pseudotumorile inflamatorii, afecţiuni vasculare, miopatii, tumori orbitare şi traumatisme orbitare.

Vom detalia aspecte privind inflamaţiile orbitei, pseudotumorile inflamatorii şi tumorile de orbită.

2.1 Inflamaţii

Procesele inflamatorii ale orbitei pot afecta: (1) pereţii osoşi ai orbitei (periostita orbitară); (2) ţesutul celuloadipos orbitar (celulită, abces, flegmon); (3) sistemul venos orbito-cavernos (tromboflebita sinusului cavernos); (4) capsula Tenon (tenonită); (5) sistemul muscular (miozită).

Etiopatogenetic inflamaţiile orbitei pot fi:

a. primare - de la o plagă la nivelul regiunii sprâncenoase sau plăgi orbitare cu sau fără corp străin intraocular

b. secundare - prin propagarea unui proces inflamator din vecinătate (sinus, glob ocular, dinţi, pielea feţei, nas, meninge, encefal) sau de la distanţă (septicemie, febră tifoidă, oreillon, angină, scarlatină, variolă, infecţii cu piocianic)

Agenţii patogeni responsabili de infecţiile acute sunt: stafilococul, streptococul şi pneumococul (la copii), şi pentru cele cronice bacilul Koch.

Osteoperiostita

Reprezintă inflamaţia periostului şi a oaselor subjacente.

Forma anterioară (celulita preseptală). Prinde marginea supero-externă şi internă a orbitei. Clinic se manifestă subiectiv printr-un sindrom inflamator general (febră, frison), iar obiectiv dureri la palparea marginii orbitare, edem şi congestia pleoapelor, chemozis conjunctival şi exoftalmie mică şi laterală (Figura 6.1). Fără tratament evoluează spre abcedare, fistulizare la tegumente, cu eliminarea unui sechestru osos şi formarea unei cicatrici aderente la periostul orbitar. Tratamentul este etiologic plus antibioterapie generală. În caz de abcedare se practică incizie şi drenaj, cu sau fără chiuretarea marginilor osoase.

Forma posterioară. Se localizează la vârful orbitei. Este urmarea propagării periostitei anterioare spre profunzime sau a unui proces supurativ de la sinusurile vecine. Clinic, la simptomele şi semnele prezente în forma anterioară se adaugă două sindroame:

a) sindrom de fantă sfenoidală: exoftalmie, "anestezie motorie" (limitarea mişcărilor oculare prin afectarea nervilor cranieni III, IV, VI) şi anestezie senzitivă în teritoriul de distribuţie al trigemenului

b) sindrom de vârf de orbită (fantă sfenoidală şi canal optic), care adaugă la sindromul anterior scăderea acuităţii vizuale prin compresiunea nervului optic.

Evoulţia. Fără tratament este spre celulită sau flegmon orbitar sau se poate propagade-a lungul canalului optic la meninge.

Tratamentul. Este etiologic şi general cu antibiotice.

Celulita orbitară

Este inflamaţia ţesutului grăsos orbitar.

Clinic. Prezintă o formă seroasă şi una supurată.

Forma seroasă prezintă un debut brusc cu febră (39-40°C), frison, stare generală alterată, dureri oculare la micşorarea globilor oculari. Obiectiv se constată: edem şi congestie palpebrală, chemozis conjunctival, exoftalmie de tip inflamator (axială, elastică, dureroasă) (Figura 6.2). Fără tratament evoluţia este spre abces sau flegmon orbitar sau bilateralizarea semnelor oculare în caz de tromboflebită a sinusului cavernos.

Forma supurată cuprinde flegmonul si abcesul orbitar.

Flegmonul orbitar este inflamaţia supurativă difuză a ţesutului celuloadipos. Tabloul clinic este identic cu cel al abcesului orbitar, dar mai dramatic, şi pot apărea şi semne meningeale (vărsături, cefalee, redoarea cefei). Poate evolua fără tratament spre propagarea infecţiei prin canalul optic la meninge sau prin sistemul vascular la sinusul cavernos. Prognosticul este rezervat.

Abcesul orbitar este inflamaţia supurativă acută a ţesutului grăsos orbitar. Frecvent este urmarea unei celulite orbitare neglijate. Clinic febra creşte, starea generală se înrăutăţeşte iar obiectiv se constată edem masiv violaceu al pleoapelor, micşorarea fantei palpebrale, accentuarea exoftalmiei care devine ireductibilă, iar motilitatea oculară este abolită în direcţia localizării abcesului. Fără tratament evoluează spre fistulizare la piele.

Tratamentul formei seroase şi supurative a celulitei orbitare cuprinde o latură profilactică şi una curativă.

Profilactic se va efectua tratamentul corect al strepto-stafilococilor tegumentelor feţei, pleoapelor, buzelor, nasului precum şi tratamentul corect l obstrucţiilor căilor lacrimale, asanarea focarelor de infecţie odontogene, sinusale anterioare, posterioare şi otice.

Curativ vorbim de un tratament medical şi unul chirurgical:

- medical: general, se vor administra parenteral antibiotice în perfuzii intravenos sau intramuscular, conform antibiogramei;
- chirurgical: se indică în colecţiile supurative orbitare, constând în incizia şi drenajul lor exterior, urmat de tratament local antiinflamator prin aplicarea de comprese cu soluţii de rivanol 1%. Incizia colecţiilor purulente orbitare se face de-a lungul marginilor orbitare, la locul de maximă fluctuenţă, cu predilecţie la nivelul peretelui inferoextern al orbitei. După evacuarea colecţiei purulente se introduc meşe îmbibate cu rivanol care să favorizeze drenajul ulterior al colecţiei incizate.

Tromboflebita orbito-cavernoasă

Etiologie. Este urmarea propagării unei inflamaţii septice supurative urmată de tromboza venelor orbitare şi a sinusului cavernos: (1) infecţii stafilococice ale feţei (furuncul al buzei superioare, nas, sprâncene, frunte) propagate prin vena unghiulară şi facială; (2) otita supurată medie, propagată prin sinusul pietros superior; (3) infecţia amigdaliană, dentară, propagate prin plexul pterigoidian.

Agenţii etiologici sunt reprezentaţi de stafilococ şi streptococ.

Tablou clinic. Simptomatologia este alarmantă: debut brusc, cu stare generală alterată, febră (40-41°C), frison, cefalee de intensitate crescută iradiată occipital, insomnie şi delir. Obiectiv se constată edem palpebral violaceu, cu vene turgescente, închiderea fantei palpebrale, chemozis conjunctival herniat prin fanta palpebrală, pupila midriatică areflexivă. Exoftalmia este axială, imobilă, dureroasă, iar bilateralizarea ei semnifică prinderea sinusului cavernos. Examenul oftalmoscopic decelează stază papilară, cu vene dilatate şi tortuoase.

Evoluţie. Se poate complica cu un sindrom meningeal. Prognosticul este rezervat.

Tratament. Este de urgenţă şi constă din administrarea de antibiotice cu spectru larg în doze mari în perfuzii intravenoase, anticoagulante, vitamine din grupul B şi soluţii glucozate.

Tenonita

Reprezintă inflamaţia capsulei lui Tenon. Poate să fie seroasă sau supurativă, cu evoluţie acută sau subacută.

Tenonita de tip seros

Apare în cursul unor boli infecto-contagioase la copil (oreillon, rujeolă, scarlatină) sau la adult în cadrul unui reumatism cronic poliarticular, tuberculoză pulmonară sau parazitoze intestinale. Clinic, subiectiv, se manifestă prin dureri frontale, retrooculare şi periorbitare care se

accentuează la mişcările globului ocular. Aceste dureri apar prin acumularea unui exudat inflamator la nivelul capsulei lui Tenon care se destinde. Obiectiv, se constată edem palpebral, congestie conjunctivală perikeratică şi exoftalmie moderată. Examenul fundului de ochi relevă vene dilatate. Evoluţia este benignă dar cu recidive. Tratamentul constă în administrarea de antiinflamatorii nesteroidiene.

Tenonita supurată

Recunoaşte cauze comune cu abcesul şi flegmonul orbitar, pe care le acompaniază adeseori. Clinic, simptomele sunt alarmante, bolnavul este febril, adinamic, iar obiectiv se constată edem palpebral masiv, chemozis şi exoftalmie fixă şi foarte dureroasă. Examenul fundului de ochi evidenţiază edem papilar. De la nivelul capsulei lui Tenon unde e situată infecţia piogenă, ea se poate propaga la tecile de înveliş ale globului ocular sau în interiorul său, provocând uveite supurate. Tratamentul constă în administrarea de antibiotice în doze mari.

Miozita

Este inflamaţia sistemului muscular extrinsec al globului ocular. Ea poate să fie acută, însoţind flegmonul orbitar şi tenonita supurată, şi cronică - în tuberculoză sau sifilis. Clinic, subiectiv se manifestă prin dureri oculare accentuate la mişcările globilor oculari, iar obiectiv prin edem palpebral, congestie conjunctivală şi exoftalmie uşoară. Tratamentul este etiologic, antibiotic şi cu antiinflamatorii nesteroidiene.

Pseudotumorile inflamatorii orbitare

Reprezintă inflamaţii cronice, nespecifice ale orbitei, care se manifestă clinic prin semne asemănătoare tumorilor orbitare. Etiologic sunt recunoscute cauze loco-regionale (sinuzită, osteită, procese apicale dentare) şi generale (sarcoidoza, granulomatoza Wegener, macroglobulinemie Waldenstrom, periarterita nodoasă, sifilis şi tbc).

Clinic.Apare o exoftalmie unilaterală, nedureroasă, progresivă, elastică, dar ireductibilă, cu limitarea mişcărilor oculare. Sunt prezente congestia conjunctivală, chemozis şi edem palpebral. La palpare se constată prezenţa unei formaţiuni tumorale bine delimitată sau aderentă cu planurile de vecinătate, nedureroasă, cu caracter tranzitor.

Evoluţia. Este spre regresie fără niciun fel de tratament, pentru ca ulterior să recidiveze. Acest aspect clinic particular face necesară orbitotomia exploratorie, iar biopsia piesei extirpate arată prezenţa unei inflamaţii cronice, nespecifice, de tip granulomatos, reticuloză sau limfocitoză.

Tratamentul.Constă în administrarea de antibiotice şi corticosteroizi (de lunga durată).

2.2 Orbitopatia Graves

Apare în primele 6-12 luni de hipertiroidism. Clinic, debutează cu o fază activă, cu inflamaţie (durată de 1 an) urmată de o fază stabilă, inactivă. Semnele de debut sunt: exoftalmie, strabism restrictiv cu lărgirea muşchiului drept inferior sau intern, cauzând diplopie, retracţia pleoapei superioare, lagoftalmie, congestie şi edem conjunctival şi edem periorbitar (Figura 6.3).

Tratamentul urmăreşte menţinerea unei acuităţi vizuale bune şi asigurarea unui confort al pacientului. Tratamentul este medical, cu imunosupresoare (steroizi, azatioprină) şi chirurgical, constând în procedee chirurgicale pe muşchi, grăsime orbitară sau pereţi orbitari pentru decompresiune orbitara.

2.3 Tumorile orbitei

Realizează tabloul clinic de exoftalmie tumorală: dură, ireductibilă, nedureroasă, axială (tumori retroconice) (Figura 6.4) sau laterală (tumori extraconice) cu evoluţie lentă şi progresivă. Uneori, exoftalmia este atât de mare încât dislocă globul ocular din cavitatea orbitară, provocând exorbitismul.

Clasificare

În funcţie de clasificarea tumorii în raport cu conusul muscular, tumorile orbitare pot fi:

a) tumori intraconale (în interiorul conusului muscular), care afectează precoce acuitatea vizuală şi determină modificări de fund de ochi (edem papilar şi hemoragii retiniene), datorită compresiunii tumorale asupra segmentului posterior al globului ocular.

b) tumori extraconale (in afara onusului muscular) care evoluează cu paralizii oculomotorii şi diplopie, iar scăderea acuităţii vizuale apare tardiv.

În funcţie de ***etiopatogenie***, tumorile orbitare pot fi primitive (congenitale şi dobândite), secundare şi metastatice.

Pentru precizarea cu certitudine a unei tumori orbitare sunt necesare radiografii orbitare (simple şi ţintite), ecografie, tomografie computerizată, angiografii sau puncţia biopsie cu diagnostic histopatologic de certitudine.

Primitive

Congenitale

1. Meningoencefalocelul este o herniere a foiţelor meningeale printr-o dehiscenţă congenitală a peretelui supero-intern al orbitei. Tumora apare în unghiul supero-intern al orbitei, este chistică, moale, conţine lichid cefalo-rahidian şi creşte în volum la plâns, tuse sau ţipete. Se însoţeşte de vărsături, bradicardie şi convulsii.

2. Chistul dermoid congenital este mai frecvent. Este un disembriom ce se dezvoltă din resturi ectodermice, apare în unghiul supero-intern sau supero-extern al orbitei, de cel mai multe ori cu localizare anterioară. Tumora este de consistenţă fermă, de mărimea unei alune mici, circumscrisă elastică, păstoasă, neaderentă de planurile vecine şi nedureroasă. Este bine circumscrisă şi prezintă un conţinut grăsos de epiteliu şi glande pilosebacee.

Dobândite

Sunt de natură variabilă, putând lua naştere din orice ţesut al orbitei: ţesut nervos (neurofibroame), ţesut muscular (rabdomiom sau leiomiom), ţesut osos (granulom eozinofil sau histiocitar), ţesut vascular (varicocel orbitar, hemangiom, angiom), ţesut conjunctiv (fibroame şi sarcoame) sau tumori chistice parazitare (chist hidatic, cisticerc).

Secundare

Provin de la tumorile neoplazice de vecinătate: cutia craniană, sinusuri, căile nazale, stânca temporalului şi globul ocular (melanom malign, retinoblastom).

În mod secundar aceste tumori invadează orbita prin: dehiscenţe osoase ale pereţilor orbitei (mucocelul frontal), canalul optic (meningiom şi gliom al nervului optic) sau fanta sfenoidală (meningiomul aripii sfenoidului).

Metastatice

Provin de la cancerul de sân, ovarian, suprarenalian, pulmonar şi osos.

Tratamentul tumorilor orbitare este:

- chirurgical: tumorile anterioare se abordează prin orbitotomie externă sau internă, iar cele posterioare prin volet frontal; în tumorile benigne se extirpă tumora iar în cele maligne se efectuează exenteraţie de orbită (scoaterea în totalitate a conţinutului orbitei, inclusiv periostul);
- radioterapie: în tumorile radiosensibile;
- chimioterapie: cu rol adjuvant.

Prognosticul vital în cazul tumorilor maligne este adesea rezervat.

DE REȚINUT!

- Orice modificare de protruzie a globului ocular, in special exoftalmia presupune investigaţii pentru stabilirea etiologiei.
- Cele mai utilizate investigaţii sunt: ecografia orbitară, tomografia craniană şi rezonanţa magnetică craniană.
- Exoftalmia poate fi unilaterală - de cauză locală sau bilaterală de cauză generală.
- Retracţia de pleoapă superioară este principalul semn în Orbitopatia Graves.

Capitolul 7
Aparatul lacrimal

Patologia aparatului lacrimal

1. Patologia glandei lacrimale principale

La nivelul glandei lacrimale se întâlnesc cel mai frecvent afecţiuni inflamatorii denumite *dacrioadenite*. Afecţiunile tumorale sunt rare la nivelul glandei lacrimale.

Dacrioadenitele se manifestă prin tumefierea treimii externe a pleoapei superioare care se deformează şi are un aspect de S orizontalizat.

1.1. Dacrioadenita acută

Etiologie. Endogenă (infecţie sistemică, de focar sau de vecinătate) sau exogenă (traumatism deschis la nivelul glandei). Frecvent apare în cursul unei parotidite epidemice. Pacientul prezintă o uşoară alterare a stării generale, febră, durere locală.

Obiectiv. Se constată semne celsiene la nivelul treimii externe a pleoapei superioare, care este deformată în S orizontal, uşoară ptoză palpebrală, chemozis conjunctival (Fig. 7.1). Glanda lacrimală poate fi vizualizată în fundul de sac conjunctival superior trăgând în sus şi lateral de unghiul palpebral extern. Este prezentă adenopatia preauriculară. Se mai constată sensibilitate locală, creşterea volumului, congestia glandei, şi uneori vârful galben al procesului supurativ.

Diagnosticul diferenţial. Se face cu inflamaţiile palpebrale (abces, orgelet, şalazion), celulita orbitară seroasă sau supurativă, tumori ale glandei lacrimale şi ale pleoapei.

Evoluţia. Este spre vindecare în 7 – 14 zile, sau spre supuraţie.

Tratamentul. General constă din antibioterapie pe cale parenterală, antiinflamatorii nesteroidiene, antipiretice, iar local se aplică pansament cu rivanol. Uneori este necesară incizia şi evacuarea colecţiei supurative.

Complicaţiile. Sunt rare – atrofia glandei, chiste, fistule, inflamaţii orbitare seroase sau supurative.

1.2 Dacrioadenita cronică

Se întâlneşte rar, ***etiologia*** fiind legată de tuberculoză, luess, sarcoidoză. Apare şi în cadrul sindromului Mikulicz, când este bilaterală şi se însoţeşte de hipertrofia glandelor parotide şi sublinguale; acest sindrom apare în luess, TBC, sarcoidoză, boala Hodgkin, leucemii, macroglobulinemia Waldenström, mononucleoză infecţioasă.

Clinic. Apare în treimea externă a pleoapei superioare o tumefiere lobulată, circumscrisă, mobilă, nedureroasă, fără semne inflamatorii. Se însoţeşte de uscăciunea ochiului şi ptoză palpebrală.

Diagnosticul diferenţial. Se face cu tumori şi chiste ale glandei lacrimale, chiste dermoide.

Tratamentul. Este etiologic; se poate face şi radioterapie antiinflamatorie. Uneori este necesară ablaţia glandei lacrimale.

2. Patologia căilor lacrimale

La nivelul căilor lacrimale se întâlnesc cel mai frecvent obstrucţii, în special ale canalului lacrimonazal. Aceste obstrucţii provoacă inflamaţia sacului lacrimal, denumită *dacriocistită*. Extrem de rar se întâlnesc afecţiuni tumorale la acest nivel.

2.1 Dacriocistita congenitală

Se datoreşte obstruării canalului lacrimonazal printr-o membrană sau un dop de celule epiteliale. Aceasta duce la acumularea secreţiilor în sacul lacrimal şi la suprainfecţia lor. (Fig.7.2)

Clinic. Debutează după naştere prin apariţia unei secreţii purulente şi a unei congestii conjunctivale, rebelă la tratament local antibiotic; presiunea digitală la nivelul sacului lacrimal duce la exteriorizarea prin punctele lacrimale a unei secreţii mucopurulente.

Tratamentul. Constă din *sondajul căilor lacrimale*, care duce la îndepărtarea obstrucţiei. Sondajul este eficace până la vârsta de un an (Fig. 1).

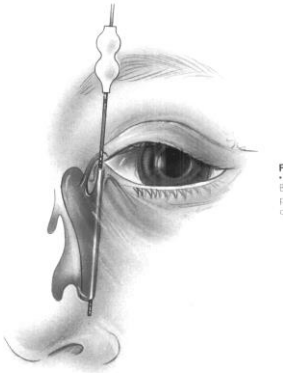

Fig. 1 Sondajul căilor lacrimale

Fig. 2 Introducerea de tub de silicon pe căile lacrimale

Dacă pacientul are peste un an, se introduce pe căile lacrinale un tub de silicon, care se lasă pe loc câteva luni, apoi se îndepărtează (Fig. 2).

Complicaţii. Rareori pot părea ***complicaţii*:** abcesul sau flegmonul sacului lacrimal, fistule lacrimale.

2.2 Dacriocistita dobândită a adultului

Apare cel mai frecvent la persoane de peste 50 ani. Dacriocistita dobândită apare în urma obstrucţiei canalului lacrimonazal prin inflamaţii rinosinusale sau odontogene, traumatisme, fracturi, tumori osoase sau ale căilor lacrimale.

Clinic. Debutează printr-o lăcrimare cronică, însoţită de o conjunctivită rebelă la tratament. Regiunea sacului lacrimal este uşor tumefiată, fără semne inflamatorii; la presiunea digitală

asupra regiunii sacului lacrimal, se elimină prin punctele lacrimale o secreţie mucopurulentă. Aceasta este *forma cronică* a bolii.

Forma supurativă a dacriocistitei apare prin acutizarea procesului inflamator, constituindu-se *dacriocistita acută*, care este o complicaţie a dacriocistitei cronice. Dacriocistita acută se caracterizează prin edem, eritem la nivelul unghiului palpebral intern, extins spre pleoapa inferioară, sensibilitate locală puternică (Fig. 7.3). Evoluţia dacriocistitei acute se face spre abces sau flegmon al sacului lacrimal, fistulă lacrimală externă sau internă (spre conjunctivă) sau spre peridacriocistită acută – prin propagarea infecţiei spre regiunile învecinate (pleoape, sinusuri paranazale, orbită).

Tratamentul dacriocistitei adultului este chirurgical, prin dacriocistorinostomie, operaţie care creează o comunicare directă între sacul lacrimal şi mucoasa nazală. Dacriocistorinostomia se poate realiza doar în stadiul cronic, cataral al bolii. Poate fi efectuată ab externo, sau endoscopic transnazal.

În dacriocistita acută, se vor administra general antibiotice cu spectru larg, antipiretice, iar local se vor aplica pansamente cu rivanol. După liniştirea procesului inflamator supurativ prin acest tratament, se va interveni chirurgical, practicându-se extirparea sacului lacrimal şi cauterizarea punctelor lacrimale.

DE REȚINUT !

- Secreţia purulentă este principalul semn în dacriocistita congenitală
- Dacriocistita congenitală se tratează prin sondajul căilor lacrimale
- Lăcrimarea pe un ochi fără congestie este semn principal în dacriocistita adultului
- Dacriocistita adultului se tratează chirurgical

Capitolul 8.
Pleoapele

Patologia pleoapelor

1. Anomaliile congenitale

Există o multitudine de anomalii congenitale ale pleoapelor care pot apare izolat sau asociate cu alte malformaţii oculare sau generale. Cele mai frecvente anomalii sunt:

Ptoza pleoapei superioare.

Este cea mai frecventă afecţiune congenitală a pleoapelor, caracterizată prin căderea mai mult sau mai puţin completă, uni sau bilaterală a pleoapei superioare. Întrucât pleoapa superioară acoperă mai mult sau mai puţin globul ocular, bolnavul este obligat să-şi încline capul posterior şi să-şi contracte muşchiul frontal, încercând astfel să compenseze insuficienţa funcţională a muşchiului ridicător al pleoapei superioare.

Cauzele anomaliei sunt reprezentate de un deficit în dezvoltarea muşchiului ridicător al pleoapei superioare sau o aplazie a nucleului ramurii nervoase a oculomotorului comun destinată ridicătorului pleoapei superioare.

Tratamentul ptozei este chirurgical şi constă în scurtarea, deci întărirea muşchiului ridicător al pleoapei superioare sau potenţarea acţiunii sale prin suspendarea pleoapei de muşchiul frontal. (Fig. 8.1)

Epicantul (cută mongoloidă).

Este o plică semilunară verticală, care coboară de la pleoapa superioară la cea inferioară, acoperind unghiul intern palpebral. Este o caracteristică rasială la populaţiile asiatice.(Fig. 5.1)

Colobomul palpebral.

Este o lipsă de substanţă de formă triunghiulară, cu baza la nivelul marginii libere, care interesează toate straturile pleoapei. Colobomul apare din cauza unui defect de embriogeneză prin sutura deficitară a mugurilor palpebrali embrionari

Blefarofimoza.

Este o scurtare în lungime a deschiderii palpebrale.

2. Supuraţile palpebrale

Sunt infecţii piogene, difuze (flegmonul) sau circumscrise (abcesul, furunculul) având toate caracteristicile unei colecţii purulente.

Etiopatogenia poate să fie de natură exogenă (leziune palpebrală traumatică), sau endogenă (propagată de la un flegmon orbitar sau sinuzită supurată) .

Clinic se evidenţiază o tumefiere cu caracter inflamator asociată cu adenopatie loco-regională, putând produce complicaţii grave de tipul tromboflebitei orbito-cavernoase.

Tratamentul constă în administrarea de antibiotice şi în incizia cu drenajul colecţiei.

3. Infecţile virotice ale pleoapelor (zona zoster oftalmică)

Etiopatogenie Zona oftalmică este o ganglioradiculită virală, produsă de virusul varicelo-zosterian, care interesează ramura oftalmică a nervului trigemen sau ganglionul lui Gasser.

Clinic Pacientul acuză dureri frontale intense însoţite de afectarea stării generale, febră, frison, vărsături. Frecvent apar complicaţii oculare constând în cheratite, iridociclite, episclerite, nevrite optice.

Leziunea cutanată constă într-o erupţie veziculoasă, unilaterală, situată în teritoriul nervului oftalmic (Fig. 8.2, Fig. 8.3), asociată cu o adenopatie regională. Placardele eritomatoase se transformă după 2-3 zile în vezicule izolate sau confluente, pline cu lichid clar, care ulterior devine tulbure. După uscarea conţinutului se formează o crustă, pe locul căreia se formează, ulterior, o cicatrice mai pigmentată, situată într-o zonă de anestezie sau hiperestezie.

Complicaţii Frecvent apar complicaţii oculare constând în cheratite, iridociclite, episclerite, nevrite optice.

Tratamentul vizează combaterea infecţiei prin administrarea de antivirotice (acicovir-Zovirax), stimularea imunităţii şi calmarea durerilor. Local se aplică ungvent care conţine aciclovir, pulbere de talc, oxid de zinc cu anestezină sau praf de sulfamidă.

4. Bolile marginilor libere ale pleoapelor

Blefaritele

Blefaritele sunt afecţiuni inflamatorii ale marginii ciliare a pleoapelor. Aceste afecţiuni prezintă o tendinţă marcată spre cronicizare şi recidive.

Factori etiologici. Pot fi de ordin general şi local .

Factori generali. Sunt reprezentaţi de tare organice, tulburări endocrine, boli infecţioase, stări alergice, factori, care în ansamblu, modifică în sens negativ capacitatea de apărare imunitară a organismului. Factorul constituţional este foarte important, blefarita apărând în special la persoane cu tegumente deschise la culoare şi seboreici.

Factori locali. Acţionează fie direct prin iritaţii mecanice (fum, praf, corpi străini), fizice (căldură, frig, radiaţii) sau chimice (cosmetice, medicamente), fie pe cale reflexă (vicii de refracţie necorectate).

Clinic, afecţiunea se poate prezenta sub trei aspecte: eritematoasă, scuamoasă şi ulcerativă.

-*Blefarita eritematoasă* se caracterizează prin congestia şi tumefierea marginii libere a pleoapei, însoţită adesea de înroşirea conjunctivei palpebrale (Fig. 8.4). Bolnavul acuză senzaţia de prurit sau usturime. Simptomele se exacerbează după expunere la intemperii sau/şi după eforturi prelungite.

-*Blefarita scuamoasă sau seboreică* se manifestă prin apariţia unor scuame gălbui, uscate pe fondul marginii edemaţiate şi congestionate a pleoapei (Fig. 8.5). După îndepărtarea scuamelor, pielea rămâne iritată, roşie şi lucioasă. Leziunea însoţeşte frecvent seboreea pielii feţei şi a capului.

-*Blefarita ulcerativă*, survine mai rar, însă are o evoluţie mai gravă. Prezenţa stafilococului aureu determină apariţia unor microabcese la rădăcina cililor. Epilaţia cilului care centrează un asemenea microabces este urmată de evacuarea colecţiei purulente, după care persistă o mică ulceraţie, care, în general se vindecă greu (Fig. 8.6). Datorită distrucţiei foliculilor cilii nu se mai refac, iar cei rămaşi pot lua o orientare vicioasă, producând *trichiaza*. Alteori, ca urmare a lipsei de refacere a cililor, apare o alopecie ciliară. Bolnavul acuză senzaţie de corp străin, dureri sub formă de înţepături. Leziunea se poate complica prin apariţia unei conjunctivite, a unei cheratite punctate superficiale sau foliculare.

Tratament. Acesta trebuie axat pe identificarea factorului etiologic potenţial al leziunii. În acest sens, deosebit de importantă este tratarea dermatitei seboreice şi o igienă riguroasă a pleoapelor.

În blefarita eritematoasă sunt indicate instilaţiile cu soluţii antiseptice (nafazolină) .În blefarita scuamoasă şi ulceroasă, prezenţa florei microbiene patogene impune aplicarea de coliruri sau unguente cu antibiotice (kanamicină H şi tobramicină-Tobrex). În blefarita ulcerativă, după epilarea cilului şi evacuarea microabcesului, ulceraţia restantă se tamponează cu soluţie de nitrat de argint 1% şi se aplică ungvente cu antibiotice.

În toate formele de blefarită este indicat masajul marginilor palpebrale cu un tampon de vată sau cu pulpa indexului pe care se aplică un unguent cu antibiotice şi cortizon. Înainte de masaj este bine să se aplice, pentru 10-15 minute, comprese cu apă caldă. Scopul acestui masaj este înlăturarea secreţiilor restante de sebum de la nivelul glandelor.

Tratamentul general vizează înlăturarea factorilor favorizanţi.

Trichiaza

Reprezintă o deviere anormală a genelor, care ating şi irită corneea, putând duce la ulceraţie şi opacităţi corneene. Această deviaţie poate interesa unul sau mai mulţi cili, sau chiar toată marginea ciliară.

Deplasarea cililor este determinată de leziunile cicatriciale ale marginii libere sau ale conjunctivei (arsuri, traumatisme, trahom, blefarite, etc.).

Dacă deviaţia cuprinde un număr limitat de cili, se procedează la distrugerea rădăcinii cililor prin electroliză sau prin diatermocoagulare cu ace foarte fine iar dacă întreaga margine ciliară este deviată, tratamentul va fi chirurgical.

Orgeletul extern.

Etiopatogenie. Se mai numeşte şi ulcior sau hordeolum extern. Este o inflamaţie acută a glandelor pilo-sebacee ale lui Zeiss ce poate apare izolat sau ca o complicaţie a unei blefarite. Germenul patogen cel mai frecvent implicat este stafilococul aureu.

Clinic. Local se constată un edem inflamator, circumscris, dureros la palpare, urmat după 2-3 zile de apariţia în mijlocul tumefacţiei a unui punct galben ce se transformă rapid într-o pustulă (Fig. 8.7). Aceasta se sparge cu eliminare de puroi, după care edemul retrocedează iar ulceraţia se cicatrizează. Concomitent se poate constata o adenopatie preauriculară sau submaxilară.

Evoluţie Posibilităţile evolutive ale orgeletului extern sunt multiple: se poate propaga şi la alţi foliculi cu apariţia de orgelete multiple în diferite stadii evolutive (stare numită hordeoloză) , se poate poate transforma într-un şalazion sau să se complice cu o celulită orbitară.

Tratamentul constă în aplicarea de comprese reci pentru a face ca inflamaţia să retrocedeze. În cazul în care inflamaţia persistă se aplică comprese calde pentru a grăbi evoluţia spre colectare. Se poate institui un tratament local cu antibiotice şi sulfamide. Odată colectat, se va grăbi evacuarea puroiului prin smulgerea cilului de la nivelul foliculului infectat sau puncţionarea cu un ac. În formele recidivate şi în cazurile de hordeoloză se va utiliza anatoxina sau vaccinul antistafilococic.

5. Bolile tarsului

Orgeletul intern

Este o inflamaţie supurativă acută a glandelor lui Meibomius, având o simptomatologie asemănătoare cu a orgeletului extern. Abcesul care se formează are tendinţa să se deschidă prin conjunctivă.

Tratamentul este identic cu cel al orgeletului extern.

Şalazionul

Etiopatogenie Este o inflamaţie cronică granulativă a glandelor sebacee ale lui Meibomius. De cele mai multe ori apare fără nici o cauză şi fără fenomene inflamatorii; poate să se dezvolte însă după un orgelet intern, acnee rozacee sau o blefaroconjunctivită cronică.

Clinic. Iniţial apare în grosimea pleoapei o mică tumoretă dură, de mărime variabilă (3-5 mm în diametru), fixată de tars (Fig. 8.8). Şalazionul este extern atunci când proemină sub piele (care este mobilă deasupra lui şi fără modificări), intern când proemină sub conjunctivă.

Şalazionul se poate dezvolta uneori succesiv sau simultan pe mai multe glande, realizând starea numită şalazioză. El apare ca urmare a obliterării canalului excretor al glandei lui Meibomius cu acumularea produselor de secreţie, iar prezenţa acizilor graşi antrenează o reacţie inflamatorie subacută. Când formaţiunea nu are tendinţă evidentă de vindecare este importantă diferenţierea de carcinomul glandelor sebacee palpebrale, cu care se aseamănă.

Tratamentul este chirurgical şi constă în extirparea sau chiuretajul formaţiunii.

6. Deviaţiile palpebrale

Deviaţiile palpebrale –entropionul si ectropionul- sunt tulburări de statică palpebrală cu consecinţe importante estetice şi funcţionale.

Entropionul

Este răsucirea înăuntru a marginii palpebrale, având ca urmare iritarea conjunctivei bulbare şi a corneei prin orientarea inversă a cililor (Fig. 8.9).

Etiologic, se disting trei forme de entropion:

-*Entropionul congenital* este determinat fie de modificări congenitale ale tarsului (aplazie, hipoplazie), fie de modificări de inserţie ale orbicularului sau de dimensiunile mai mici ale globilor oculari. În unele cazuri, după câteva săptămâni entropionul se reduce spontan.

-*Entropionul spastic* este urmarea contracţiei exagerate a orbicularului, provocată de factori iritativi locali – conjunctivită, blefarită, cheratită, corpi străini, pansamente prelungite, mai ales la copil.

-*Entropionul cicatricial* se datorează cicatricilor conjunctivale vicioase, post traumatice sau după arsuri, sau cicatricilor după trahom, care încurbează tarsul.

Clinic, bolnavul cu entropion prezintă jenă, usturime, lăcrimare, datorită contactului dintre polul anterior şi cilii răsfrânţi. Conjunctiva este congestionată; uneori apar eroziuni superficiale ale corneei.

Tratamentul: entropionul spastic, uneori, se poate corecta prin tracţionarea şi menţinerea în poziţie corectă a pleoapei, cu benzi de leucoplast. Alteori sunt necesare infiltraţii ale orbicularului cu xilină sau alcool 60º. În cazurile rebele se impune tratamentul chirurgical.
În entropionul cicatricial tratamentul este exclusiv chirurgical

Ectropionul

Este răsfrângerea în afară a pleoapei urmată de exteriorizarea porţiunii palpebrale a conjunctivei (Fig. 8.10).

Etiopatogenetic se disting patru forme de ectropion:

-*Ectropionul cicatricial* se produce prin tracţiunile exercitate de cicatrici vicioase asupra pleoapei. Cicatricile pot fi post traumatice, postcombustionale, postchirurgicale.

-*Ectropionul spastic* apare predominant la copil fiind determinat de afecţiuni ale corneei sau ale conjunctivei, care prin edem şi spasm la nivelul orbicularului induc eversarea pleoapei.

-*Ectropionul senil* este provocat de scăderea tonicitaţii ţesutului palpebral.

-*Ectropionul paralitic* se produce numai la pleoapa inferioară ca urmare a paraliziei nervului facial.

Clinic. Datorită răsfrângerii în afară a marginilor ciliare, conjunctiva tarsală este permanent expusă la aer şi ca urmare se îngroaşă şi devine iritată. Lăcrimarea, aproape constantă, se datorează eversării punctului lacrimal. Dacă ectropionul este mare, se produce o cheratită lagoftalmică.

Tratamentul este în funcţie de forma etiopatogenetică a ectropionului. Ectropionul cicatricial se rezolvă prin excizia cicatricii şi repoziţionarea pleoapei prin diferite procedee plastice. În ectropionul senil se poate încerca repoziţionarea chirurgicală a pleoapei. Ectropionul spastic se rezolvă prin tratarea corectă a bolii cauzale.

7. Tumorile palpebrale

Pot fi congenitale sau câştigate.

Congenitale.

Au în general aceleaşi caractere ca şi în alte localizări, fiind mai frecvent reprezentate de: nevromul plexiform (localizarea palpebrală a neurofibromatozei lui Recklinghausen), chistul dermoid, tumorile vasculare (mai ales angioame) şi tumorile melanice benigne (nevii pigmentari).

Câştigate.

Pot fi benigne sau maligne.

Cele *benigne* se pot prezenta sub variate forme anatomo-patologice: papilomul, chistul sebaceu, moluscum contagios, fibromul, lipomul.

Tratamentul constă în excizia formaţiunii.

Cele *maligne* sunt reprezentate în principal de epiteliomul palpebral.

Epiteliomul (carcinomul) palpebral

ClinicAceastă tumoră se întâlneşte mai frecvent în vecinătatea unghiului intern al pleoapei inferioare (Fig. 8.11). Iniţial apare un nodul brun-cenuşiu de obicei în vecinătatea marginii ciliare lângă care se dezvoltă alţi noduli asemănători, din confluarea cărora rezultă o formaţiune muriformă cu marginile policiclice. Ulterior, aceasta se exulcerează, şi se acoperă de cruste. Îndepărtarea crustelor duce la sângerare.

Aspectele anatomo-clinice întâlnite sunt variate: unele îmbracă forma vegetantă (aspect conopidiform roşu închis), altele sunt terebrante (distrugerea marcată a ţesuturilor şi aderenţă la os) sau cu particularităţile epiteliomului plan cicatricial (o extremitate a ulceraţiei se cicatrizează, cealaltă progresează).

Evoluţia este îndelungată, 5-15 ani, cu tendinţă la invadare locală, dar de obicei nu sunt invadaţi ganglionii regionali şi nu apar metastaze.

Din punct de vedere anatomopatologic, predomină forma bazocelulară (80%), formele spinocelulare (care pot da metastaze ganglionar) şi mixte sunt mai rare (15 % şi respectiv 5%).

Prognosticul poate fi favorabil dacă afecţiunea este descoperită şi tratată în fazele incipiente.

Melanomul malign se prezintă sub forma unei formaţiuni pigmentate cu tendinţă la creştere şi exulcerare. Extirparea trebuie să respecte limitele de siguranţă oncologică şi trebuie asociat cu tratamentul oncologic.

Adenocarcinomul palpebral are morfologia asemănătoare cu a unui orgelet. În toate situaţiile în care există un orgelet multirecidivant cu aceeaşi localizare trebuie luată în calcul existenţa acestei tumori.

Tratamentul tumorilor palpebrale constă în exereză chirurgicală largă, urmată de blefaroplastie. Când tumora a pătruns în orbită se face exenteraţia acesteia (îndepărtarea chirurgicală a întregului conţinut al orbitei). În formele incipiente se obţin rezultate bune prin utilizarea de agenţi fizici (radioterapie de contact, diatermocoagulare).

DE REŢINUT!

- Blefaritele sunt afecţiuni cronice şi recidivante, apar cel mai frecvent pe un teren constituţional cu tegumente deschise şi seboreice. Tratamentul trebuie repetat periodic.
- Blefatitele sunt un teren propice pentru apariţia orgeletelor şi şalazioanelor.
- Orgeletul incorect tratat conduce de obicei la apariţia şalazionului.
- Orgeletele recidivante pot ascunde un adenocarcinom al marginii libere palpebrale
- Chirurgia palpebrală este o chirurgie *delicată* deoarece presupune respectarea regulilor de chirurgie reconstructivă în scopul evitării apariţiei ectropionului cicatricial, a cicatricilor aderente conjunctivale sau a obstrucţiei canaliculelor lacrimale

Capitolul 9
Conjunctiva

Patologia conjunctivei este dominată de conjunctivite.

Conjunctivitele

Definiție. Clasificare

Termenul de "conjunctivită" denumește orice formă de inflamație a conjunctivei, dar, de obicei, se referă la infecția bacteriană sau virală a acesteia.

Conjunctivitele reprezintă cea mai frecventă cauză de ochi roșu (fig. 9.1). Ele se diferențiază de celelalte cauze de ochi roșu prin elementele clinice care sunt sintetizate in tabelul 1:

Tabel 1: Simptome și semne ale diferitelor cauze de ochi roșu

Simptome și semne	**Conjunctivita**	**Keratita**	**Iridociclita**	**Glaucomul acut**
Istoric	Anturaj	Cu/fără traumatism cornean	Nimic/boală inflamatorie	Schimbarea condițiilor de iluminare
Vederea	Normală	Scăzută	Scăzută	Scăzută
Senzația	Prurit, corp străin	Durere, fotofobie	Durere, fotofobie	Durere, fotofobie, greață
Secreția conjunctivală	Purulentă/clară	Hiperlăcrimare, muco-purulentă	Hiperlăcrimare	Hiperlăcrimare
Congestia conjunctivală	Difuză, superficială	Perikeratică	Perikeratică	Difuză
Corneea	Clară	Colorație pozitivă cu fluoresceină	Precipitate corneene	Tulbure (edem epitelial)
Reflexele pupilare	Normale	Pot fi "lenește"	"Lenește"	Pupila fixă, semimidriatică
Presiunea intraoculara	Normală	Normală/crescută	Normală/crescută	F. mult crescută
Atitudine	Igienă, tratament topic	Trimitere la oftalmolog	Trimitere la oftalmolog	Trimitere la oftalmolog

În cele ce urmează, conjunctivitele sunt prezentate ca aparținând la două mari categorii etiologice: **infecțioase** și **neinfecțioase.**

Conjunctivita **neonatală**, care apare în prima lună de viață (ophtalmia neonatorum), este

descrisă la final, ca entitate care se individualizează în cadrul conjunctivitelor, prin etiologie, gravitate și măsurile terapeutice pe care la impune.

1. Conjunctivitele infecțioase

Conjunctiva poate fi infectată de: bacterii, virusuri sau Chlamydii. Microorganismele care se regăsesc cel mai frecvent în etiologia conjunctivitelor sunt prezentate în tabelul 2.

Tabel 2 **Agenți infecțioși care produc conjunctivite**
Bacterii • *Staphylococcus aureus* • *Staphylococcus epidermidis* • *Streptococcus pneumoniae* • *Haemophilus influenzae* • *Neisseria gonorrhoeae* (m.a. la nou-născuți) • *Chlamydia trachomatis*
Virusuri • *Adenovirusuri (serotipuri multiple)* • *Virusuri herpetice*

1.1 Conjunctivitele bacteriene

Tablou clinic:

- Debutul este acut, cu ochi roșu și lipicios.
- Pruritul poate varia: de la discret, până la moderat.
- Este prezentă senzația de arsură, înțepătura oculară.
- Vederea este afectată foarte discret sau deloc. Secrețiile pot cauza discreta scădere a vederii, dar orice diminuare mai mult decât discretă a acuității vizuale, trebuie să ne orienteze diagnosticul, fie spre complicarea conjunctivitei cu cheratita (inflamația corneei), fie spre o boală oculară mai gravă.
- Deși debutul poate fi unilateral, de obicei se bilateralizează în scurt timp.
- În istoric, se poate regăsi contactul cu persoane care au avut conjunctivită.
- Edemul palpebral, hiperemia conjunctivală și secrețiile purulente sunt caracteristici de bază.
- Uneori, în formele grave de conjunctivite bacteriene, apar pseudomembrane care pot produce ulcerații corneene (fig. 9.2.).
- Papilele hipertrofiate conferă conjunctivei un aspect catifelat (fig. 9.3.).
- Ulcerația corneană trebuie exclusă ca și cauză de ochi roșu.
- Pupila este rotundă și cu reflexe normale.

Tratament:

- Majoritatea conjunctivitelor bacteriene sunt autolimitante.
- De obicei, se prescrie un colir antibiotic cu spectru larg: cloramfenicol, gentamicină, acid fusidic, tobramicină (Exemple: Sificetina, Genticol, Fucithalmic, Tobrex).

- Dacă infecția nu răspunde la tratamentul inițial, poate fi de ajutor prelevarea secreției conjunctivale, în vederea examinării în frotiu direct și a insămânțării pe medii de cultură, dar, mai probabil, este vorba despre o cauză virală.
- Dacă infecția este deosebit de severă și persistentă, se impune trimiterea pacientului la oftalmolog.
- Infectarea conjunctivei cu *N. gonorrhoeae* produce un tablou clinic extrem de sever. Agentul patogen sus – menționat poate penetra epiteliul cornean intact, producând infectarea corneei (keratita). Tratamentul include identificarea germenului și antibioterapie intensivă și specifică - penicilina.

1.2 Conjunctivitele produse de Chlamydii

Chlamydiile, considerate de obicei drept bacterii foarte mici, sunt agenți patogeni obligatoriu intraceluari.

Conjunctivita cu incluzii

- Este o infecție cu transmitere sexuală, produsă de serotipurile D – K ale *Chlamydiei trachomatis*
- În mod caracteristic, apare la adulți tineri, imbrăcând aspectul unei conjunctivite foliculare subacute, similare unei infecții virale (fig. 9.4.).
- Pot fi prezente simptome uretrale sau vaginale.
- Diagnosticul poate fi ajutat de: examenul în frotiu direct al secreției conjunctivale (incluziuni intracelulare), imunofluorescența și insămânțarea pe medii de cultură, a secreției conjunctivale prelevate.
- Tratamentul include, pe lângă colirurile cu antibiotice cu spectru larg, și antibioterapia sistemică: tetraciclina sau eritromicina.
- Evaluarea sistemică și ancheta epidemiologică trebuiesc inițiate de medical urolog sau ginecolog.

Trachomul (Conjunctivita trachomatoasă)

- Serotipurile A – C ale *Chlamydiei trachomatis* produc trachomul, o conjunctivită cronică, endemică în zone cu facilități sanitare inadecvate din multe țări subdezvoltate.
- Este caracteristică prezența foliculilor (fig. 9.5.)
- Infecția urmează o evoluție cronică ce duce la modificări cicatriciale severe la nivelul conjunctivei: entropion, trichiazis, ochi uscat și, în mod secundar, ulcerație și neovascularizație corneană, urmată de cicatrizarea corneei și pierderea vederii (fig. 9.6.).
- Pe plan mondial, trachomul este cea de a treia cauză de orbire.
- Diagnosticul și tratamentul sunt similare conjunctivitei cu incluzii.

1.3 Conjunctivitele virale

Tablou clinic

- Conjunctivitele virale se deosebesc de cele bacteriene prin faptul că secrețiile sunt mai degrabă apoase, decât purulente, cu toate că acumularea lor pe parcursul nopții face ca ochii să fie lipicioși, dimineața.
- În mod tipic, debutează unilateral, după care se bilateralizează.
- Pacientul acuză înțepături oculare.
- Destul de frecvent, se pot asocia simptome nespecifice: febra, infecții ale căilor aeriene superioare.
- Examenul obiectiv evidențiază secrețiile conjunctivale apoase, hiperemia conjunctivală și, frecvent, hemoragii conjunctivale petețiale.

- În contrast cu papilele din conjunctivitele bacteriene, în cele virale, sunt caracteristici foliculii (tabel 3) (fig. 9.4.).
- Frecvent, sun prezente eroziuni corneene epiteliale punctate.
- Trebuie excluse ulcerațiile corneene cu aspect dendritic, care sunt tipice pentru keratita produsă de virusul herpes simplex.
- Sub eroziunile corneene punctate se pot dezvolta infiltrate microscopice care produc încețoșarea vederii și care persistă după rezoluția episodului acut de conjunctivită virală.
- Frecvent, se asociaza adenopatia preauriculară.
- Edemul palpebral poate fi foarte sever și uneori se poate extinde spre ureche.

Tratament

- De obicei, conjunctivita virală se vindecă în două săptămâni, fără tratament. Ocazional, simptomele de iritație, congestie și "ochi lipicioși" după somn, pot persista luni de zile.
- În cazurile refractare, se indică prelevarea și analizarea secreției conjunctivale. Se poate identifica fie un alt microorganism (de ex. Chlamydia), fie o altă patologie.
- Pentru majoritatea cazurilor de conjunctivite virale, nu există tratament specific.
- Combinațiile de antihistaminice și vasoconstrictoare pot reduce simptomele. Antibioticele administrate topic asigură profilaxia împotriva infecțiilor bacteriene secundare. Steroizii topic reduc eficient simptomele, dar trebuie administrați cu precauție, sub supraveghere atentă.
- Conjunctivitele adenovirale pot evolua în epidemii, de aceea trebuie luate măsuri simple: igiena personală, evitarea contactului cu persoanele infectate.

Tabel 3 **Papile și foliculi**

	Papile	**Foliculi**
Aspect	Noduli conjunctivali roșii, vascularizați, cu dimensiuni variabile (mici – giganți), ușor aplatizați	Noduli conjunctivali opalescenți, ca boabele de orez, inconjurați de vase
Structura	Hiperplazia epiteliului, înglobând un mugure vascular, infiltrat inflamator chronic	Focare de hiperplazie a țesutului limfoid
Cauze frecvente	Conjunctivite bacteriene și alergice, portul lentilelor de contact, conjunctivite cronice de orice cauză	Conjunctivite virale și chlamydiene, conjunctivite alergice acute

Conjunctivitele infecțioase – sinteză

Conjunctivite bacteriene	**Conjunctivite virale**	**Conjunctivite chlamydiene**
Ochi roșu, secreții purulente	Ochi roșu, secreții apoase	Infecție transmisibilă sexual
Papile	Foliculi	Persistentă
Răspund prompt la antibiotice topice cu spectru larg	Nu există tratament specific	În țări subdezvoltate – trachomul → orbire

2. Conjunctivitele alergice

Conjunctivita alergică poate îmbrăca una din următoarele forme clinice: acută, sezonieră, perenă, vernală, giganto-papilară.

2.1 Conjunctivita alergică acută

- Are un debut brusc, legat de expunerea la alergeni: polen, medicația oftalmologică topică.
- Simptomele "cheie" sunt: pruritul, edemul palpebral și edemul conjunctival (chemozis) care se calmează spontan, în câteva ore.

2.2 Conjunctivita alergică sezonieră și perenă

- Conjunctivita alergică *sezonieră* se manifestă printr - un tablou clinic constând în: prurit ocular ușor/moderat, congestie oculară și secreții apoase, apărut în contextul febrei de fân, la momentul unei încărcături crescute cu polen, a mediului ambiant. Se pun în evidență papile conjunctivale hipertrofiate (fig. 9.7.).
- Conjunctivita alergică *perenă* se manifestă prin aceleași simptome și semne, dar este declanșată de alți alergeni (de exemplu, praful de casă) și, prin urmare, nu are o evoluție sezonieră.

2.3 Conjunctivita alergică vernală

- Survine la copii, fiind cauzată de expunerea repetată la alergen, pe fondul unei disfuncții a sistemului imun. Exacerbarea sezonieră este o caracteristică.
- Simptomele constau în: prurit, arsuri, înțepături și congestie oculară, la ambii ochi.
- Există o secreție mucoasă, vâscoasă și papile conjunctivale "gigante", situate mai ales sub pleoapa superioară (fig. 9.8.).
- Ulcerarea și infiltrarea porțiunii superioare a corneei este o caracterstică a kerato-conjunctivitei vernale. Uneori, apare un burelet gelatinos perilimbic.
- Tratamentul este similar cu cel al conjunctivitei sezoniere, dar steroizii administrați topic sunt necesari mai frecvent.

Tratamentul conjunctivitelor alergice

Tratamentul conjunctivitelor alergice cuprinde: evitarea alergenului (dacă acesta este cunoscut) și calmarea simptomelor, odată reacția alergică declanșată: comprese reci, lacrimi artificiale. La acestea se adaugă medicamente care trebuie administrate topic și care aparțin următoarelor clase:

- Antiinflamatoare non-steroidiene, care prin blocarea producerii de prostaglandine, contribuie la reducerea inflamației care acompaniază alergia: Naclof (diclofenac), Indololir (indometacin)
- Antihistaminice: Opatanol (olopatadina)
- Stabilizatori ai membranei mastocitare: cromoglicat de sodiu, lodoxamida
- Corticosteroizi, în doze mici și pe termen scurt (în formele severe), datorită riscului de dezvoltare a cataractei și glaucomului: Flumetol
- Tratament antialergic sistemic (în formele severe): Claritin (antihistaminic)
- Terapia de desensibilizare: administrarea unor doze mici de alergen, odată sau de două ori pe săptămână, timp de 6 luni.

2.4 Conjunctivita giganto-papilară reprezintă un răspuns alergic la un corp străin care irită cronic conjunctiva, în special lentile de contact dure sau moi. Conjunctiva pleoapei superioare are un aspect de "pietre de pavaj" (fig. 9.7.). Îndepărtarea corpului străin este, de obicei, singurul tratament necesar.

3. Conjunctivita neonatală

Conjunctivita care apare in prima lună de viață se numește "ophthalmia neonatorum". Deoarece cauzele obișnuite sunt specifice acestei grupe de vârstă, este privită ca o formă distinctă de conjunctivită. În conjunctivita neonatală, opinia oftalmologului este obligatorie.

Etiologie

- Microorganismele pe care nou-născutul le poate "achiziționa" în cursul nașterii sunt: Chlamydia trachomatis, virusul herpes simplex și Neisseria gonorrhoeae.
- Alte cauze comune de conjunctivite la nou-născut sunt: stafilococul, streptococul, Haemophilus influenzae.
- Preparatele topice (antiseptice: nitratul de argint) pot cauza hiperemie conjunctivală, mimând conjunctivita infecțioasă.

Istoric

- Intervalul de timp dintre naștere și debutul inflamației oferă indicii importante asupra cauzei probabile (tabel 4).
- Poate exista istoric de conjunctivită la membri familiei sau alți contacți.
- Părinții trebuiesc chestionați asupra bolilor cu transmitere sexuală.
- Este esențială identificarea bolilor sistemice la copil: îndeosebi Chlamydia poate cauza manifestări extraoculare: pneumonia, otita.

Examinare

- Poate exista un grad variabil de congestie și edem palpebral.
- Prezența veziculelor pe tegumetnul palpebral sugerează etiologie herpetică.
- Secreția purulentă este tipică pentru etiologia gonococică sau alte bacterii (fig. 9.9.).
- Chlamydia produce, de obicei, o secreție muco-purulentă.
- Dacă nu este prezentă secreția, trebuie suspectată o inflamație indusă chimic.
- Inspecția corneei este crucială, deoarece gonococul produce o keratită (inflamația corneei) care evoluează rapid spre perforarea sa.
- O inflamație severă poate produce cicatrizare conjunctivală și corneană permanentă.

Investigații

- Secreția conjunctivală este prelevată pentru examinare microscopică și pentru insămânțare pe medii de cultură.
- Atunci când se diagnostichează o infecție transmisă sexual, este importantă trimiterea mamei și contacților săi la medic.

Diagnostic diferențial

- Un ochi lăcrimos cu congestie discretă și secreții lipicioase este cauzat, frecvent, de obstrucția congenitală a canalului nazo-lacrimal (cel mai important diagnostic diferențial).
- Diferențierea unei conjunctivite severe de o celulită orbitară poate fi dificilă. În celulita orbitară, apare exoftalmie și starea generală este alterată.
- Glaucomul congenital se diferențiază de conjunctivita nou-născutului prin: dimensiunile mărite ale globului ocular, hipertensiunea intraoculară, corneea hipotransparentă.

Tabel 4 **Ophthalmia neonatorum: elemente clinice care orientează dg. diferențial etiologic**

Etiologie	**Debut**	**Secreția**	**Infecții genito-urinare materne**	**Elemente adiționale**
Chlamydia	1 – 3 săpt.	Muco-purulentă	Da	Pneumonia, rinita, otita
Gonococcus	Prima săpt.	Abundentă, purulentă	Da	Keratita, dacă nu e tratată adecvat
Herpes simplex	1 – 2 săpt.	Apoasă	Da	Vezicule palpebrale, keratita
Stafilococi și alte bacterii	După prima săpt.	Purulentă	Nu	Keratita (rareori)
Chimică	Primele zile	Absentă/apoasă	Posibil	

Tratament

- Dacă nu există afectarea corneei, iar infecția nu dă semne de agravare rapidă, un antibiotic topic cu spectru larg este foarte potrivit: cloramfenicol, acid fusidic, penicilina, tobrex, netilmicina.
- Infecția produsă de Chlamydia se tratează cu eritromicină per os, timp de două săptămâni, datorită asocierilor sistemice.
- În infecția produsă de virusul herpes simplex, se administrează Aciclovir, topic și sistemic.
- Conjunctivitele bacteriene se tratează cu antibioticul potrivit. Gonococul este, de obicei, sensibil la benzilpeniciline și cefalosporine.

Dacă diagnosticul este nesigur, iar infecția este severă și rapid progresivă, sunt prelevate probe pentru diagnostic și se începe tratamentul cu un antibiotic topic cu spectru larg, de exemplu cefuroxim (pentru a asigura “acoperirea” gonococului). Copilul trebuie examinat zilnic.

DE REȚINUT!
Conjunctivita neonatală

- Termenul de conjunctivită neonatală se referă la boala care debutează în prima lună de viață.
- Este o boala gravă.
- Cauza principală: Chlamydia: eritromicină/os, 2 săptămâni.
- Diagnosticul diferențial principal: obstrucția congenitală a ductului nazo-lacrimal.
- Se asociază frecvent cu boli cu transmitere sexuală, ale mamei.
- Trebuie să luăm în calcul posibilitatea complicațiilor extraoculare.

Capitolul 10
Cornee

Patologie

Afecţiunile corneei sunt reprezentate în principal de procesele inflamatorii (cheratite), distrofice, cicatriciale si ectaziile corneene.

1. Cheratite

În funcţie de mecanismul etiopatogenetic, cheratitele se clasifică în exogene şi endogene.

Cheratitele exogene sunt fie complicaţii apărute în evoluţia unei conjunctivite (gonococică, difterică, trahomatoasă, etc.) sau reprezintă infecţii primitive corneene (ulcerul corneean serpiginos). Debutează întotdeauna în straturile superficiale.

Cheratitele endogene sunt produse de agenţi patogeni care ating corneea pe cale circulatorie, nervoasă sau umorală. Unele sunt superficiale (herpes simplu corneean), altele evoluează în straturile profunde (cheratite parenchimatoase sau interstiţiale).

1.1 Ulcerul corneean serpiginos

Se mai numeşte şi ulcer pneumococic sau ulcer cu hipopion.

Etiopatogenie. Afecţiunea survine la adulţi sau bătrâni în a căror antecedente există lăcrimare cronică (obstruare a căilor lacrimale cu sau fără dacriocistită cronică) sau o stare de inflamaţie cronică a conjunctivei. Bolnavii semnalează aproape întotdeauna un mic traumatism ocular cu 2-4 zile înaintea apariţiei ulcerului. Eroziunea corneeană cauzată de traumatism se suprainfectează cu microorganisme (de obicei pneumococ dar pot fi şi alţi microbi piogeni sau micoze) provenite de la infecţia existentă la nivelul căilor lacrimale sau conjunctivei cu apariţia unei cheratie ulcerative şi supurative.

Simptome. Sunt reprezentate de dureri oculare şi perioculare intense, fotofobie şi lăcrimare.

Semne. În zona centrală a corneei apare o mică ulceraţie (gămălie de ac), gălbuie, acoperită de o secreţie purulentă. Conturul ulceraţiei este mai infiltrat într-o anumită zonă aşa numita "sprânceană de invazie a ulcerului" care marchează direcţia în care va progresa ulceraţia în zilele următoare. Extinderea în suprafaţă a leziunii prin subminarea neregulată a conturului dă caracterul "*serpiginos*" al afecţiunii. Există congestie pericheratică a conjunctivei cu o reacţie intensă a uveei anterioare (iris congestionat, pupilă miotică şi tendinţă de formare a sinechiilor iriene posterioare). Apare *hipopionul* (masă de puroi alb-gălbui care se colectează în partea declivă a camerei anterioare) care este steril fiind datorat unei iridociclite exogene toxice provocată de pătrunderea în camera anterioară a toxinelor microbiene. (Fig. 10.1)

Evoluţie. Fără tratament, ulceraţia se extinde în câteva zile atât în suprafaţă cât şi în profunzime putând duce la perforaţia corneei. (Fig. 10.2) Perforaţia este precedată de apariţia în

centrul ulceraţiei a unei perle transparente, aşa numitul *descemetocel*. Acesta reprezintă o proeminenţă a membranei lui Descemet, care este elastică şi rezistentă, încetinind progresiunea ulceraţiei.
Odată cu perforaţia fluxul de umor apos determina hernierea irisului.
Cicatrizarea irisului la nivelul corneei determina aparitia leucomului corneean aderent. (care poate duce la glaucom secundar şi stafilom corneean). In cazuri mai grave, ca urmare a pătrunderii agenţilor patogeni în glob apare panoftalmia (inflamaţie supurativă a uveei şi apoi a întregului conţinut al globului).

Tratament. Este profilactic şi curativ.
Profilactic. Constă din tratamentul adecvat al oricăror microtraumatisme corneene precum şi tratarea dacriocistitei şi a conjunctivitei mai ales la persoanele care sunt supuse microtraumatismelor oculare (muncitori agricoli, muncitori din industrie).
Curativ. *Local* se vor administra dezinfectante, unguente epitelizante(dionina,corneregel) şi antibiotice cu spectru larg,(tobrex,kanamicina S,floxal) injecţii subconjunctivale cu antibiotice în cazul apariţiei hipopionului, midriatice.
Ochiul va fi pansat până la epitelizarea ulceraţiei corneene.
Ulcerele trenante şi mai ales cele cu descemetocel pot beneficia în ultima instanţă de tratament chirurgical (acoperirea corneei cu membrana amniotica). Dacă bolnavul prezintă o dacriocistită supurată se vor face zilnic spălături ale sacului lacrimal cu soluţie de antibiotice. După regresiunea ulcerului corneean se va realiza tratamentul chirurgical al afecţiunii supurative a căilor lacrimale.
Tratamentul general constă din utilizarea pe cale generală a antibioticelor, antiinflamatoarelor (aspirină, indometacin, fenilbutazonă) şi a tonicelor generale (vitamine, calciterapie).

1.2 Herpes simplu corneean

Apare monocular putând fi însoţit adeseori de erupţii herpetice ale pielii pleoapelor, narinelor şi ale buzelor, dar poate surveni şi izolat. Durează în medie 3-4 săptămâni.

Etiopatogenie. Afecţiunea este cauzată de un virus filtrabil ectodermo-neurotrop ce staţionează pe mucoasa nazală, faringiană, bucală şi mai ales în cariile dentare.
Apariţia herpesului este favorizată de stări febrile, scăderea rezistenţei organismului, de intervenţii pe ganglionul lui Gasser sau pe trigemen. Herpesul febril nu lasă imunitate la om, recidivele putând surveni la intervale de săptămâni sau ani după afectarea primară.
Simptome. Sunt reprezentate de senzaţie de corp străin acompaniată de dureri vii, nevralgice,arsura, fotofobie şi lăcrimare.

Semne. Corneea prezintă o eroziune asemănătoare unei crenguţe de brad (aspect dendritic) (Fig. 10.3) sau literelor majuscule; leziunea locală se poate manifesta şi sub forma unei eroziuni întinse cu contur neregulat de hartă geografică, (Fig. 10.4) poate prezenta un aspect de cheratită punctată superficială sau de cheratită profundă parenchimatoasă.
Există congestie conjunctivală de tip pericheratic ce atestă prezentă iritei uneori cu aspect hemoragic. Sensibilitatea corneeană este diminuată la nivelul leziunii. Cicatricile corneene care rămân după vindecare sunt translucide (macule corneene).

Tratament. *Local* se face cu virostatice care sunt medicamente antimetabolice, capabile de a se substitui ADN-ului propriu al virusului şi inhiba în acest fel multiplicarea intracelulară a virusului. Dintre aceste preparate face parte IDU (5-iodo 2-dezoxiuridina existând ca preparate comerciale sub diferite denumiri: dendrid, kerecid, iduviran) şi aciclovirul (preparat comercial zovirax). Sunt eficiente în cazurile recente.

În cazurile recidivate şi vechi, tratamentul cu virostatice este mai puţin eficient. Se recurge la tratamentul clasic cu antibiotice cu spectru larg, dezinfectante (unguent cu albastru de metilen 1%) şi epitelizante (unguent cu dionină 2%). Atât în tratamentul cu virostatice cât şi în cel clasic trebuie instilată atropina 1% pentru combaterea iridociclitei(sinechii iriene). Ochiul se pansează până la epitelizarea leziunii. In cazurile rezistente la tratament se poate face o terapie mecanică (raclarea epiteliului din zona afectată şi badijonare cu nitrat de argint 1% sau tinctură de iod) urmată de tratament clasic.

Tratamentul general urmăreşte modificarea terenului şi constă din administrarea de gamaglobuline, vitamine din grupul B, vitamină C, levamisol, rodilemid. Aciclovirul poate fi folosit pe cale generală în formele severe.

1.3 Cheratite parenchimatoase

Debutează şi evoluează tot timpul în straturile profunde ale corneei, straturile superficiale nefiind interesate. Aceste cheratite parenchimatoase sau interstiţiale sunt de origne infecţios-alergică şi traduc o sensibilizare a ţesutului corneean faţă de diverşi agenţi patogeni: treponemă, bacil Koch sau virusuri.

Luetică.

Poate fi produsă de luesul congenital tardiv cât şi de cel câştigat.

Etiopatogenie. Cele mai multe cazuri sunt datorate sifilisului congenital tardiv. În *sifilisul congenital* cheratita apare la vârste cuprinse între 6-16 ani fiind bilaterală (atingere succesivă şi nu concomitentă a celor doi ochi). Împreună cu otoscleroza şi leziunile dentare caracteristice, cheratita face parte din triada lui Hutschinson. După vârsta de 20 de ani, cheratita este de obicei manifestarea unui *sifilis câştigat* apărând la 3-4 ani după şancrul sifilitic şi fiind unilaterală.

Semne. În *luesul congenital tardiv* afecţiunea evoluează în trei stadii:

a) Fază de infiltraţie. Este caracterizată printr-o infiltraţie a straturilor profunde şi mijlocii ale parenchimului corneean cu edemaţierea corneei care îşi pierde luciul, devine opalescentă cu aspect de sticlă mată. Nu duce la ulcerare.
b) Fază de vascularizaţie. Începe la 2-3 săptămâni de la debutul bolii în timp ce procesul de infiltraţie nu s-a terminat şi se caracterizează prin apariţia vaselor de neoformaţie în straturile profunde ale corneei care se răspândesc divergent, în evantai sau snop de grâu până spre centrul corneei. Uneori vascularizaţia este atât de bogată încât îi dau corneei un aspect cărnos, alteori abea se observă cu ochiul liber.
c) Fază de resorbţie a infiltraţiei şi de clarifiere a corneei. Începe după circa două luni de evoluţie şi durează mai multe luni până la un an şi chiar peste acest interval de timp. Resorbţia nu este totală niciodată. În toate cazurile, chiar şi în cele mai favorabile se observă la examenul biomicroscopic opacităţi situate în straturile profunde ale parenchimului. Spre sfârşitul procesului de resorbţie începe şi regresiunea vaselor de neoformaţie. Cele mai multe vase dispar, altele se obstruează iar un număr mic se menţin ca vase cu circulaţie sanguină. Prezenţa acestor vase obstruate sau nu precum şi a opacităţilor cicatriciale permit, oricât de tardiv, diagnosticul retrospectiv.

Cheratita este însoţită de o iridociclită sau uveită care poate provoca variaţii ale tensiunii

intraoculare, fazele de hipotonie alternând cu cele de hipertensiune secundară.

În *luesul câştigat*, cheratita parenchimatoasă este de obicei unilaterală şi îmbracă două aspecte clinice şi anume o forma difuză sau una sectorială.

Tratament.
Local se administrează instilaţii cu midriatice (pentru combaterea uveitei) şi cortizon (pentru efectul sau antialergic şi antiinflamator). Resorbţia infiltratului este favorizată de aplicaţiile locale de unguent cu dionină 4% şi a căldurii uscate. Röntgenterapia în doze antiinflamatorii are de asemenea acţiune favorabilă.
Tratamentul general antiluetic nu influenţează evoluţia leziunilor locale corneene odată apărute. Întrucât prezenţa cheratitei reprezintă un semn de activitate a luesului, tratamentul general antiluetic trebuie totuşi făcut pentru a preveni apariţia altor manifestări ale bolii. Pe de altă parte s-a observat că îmbolnăvirea celui de al doilea ochi ia o formă mai atenuată dacă s-a făcut tratamentul antiluetic după afectarea primului ochi.

Tuberculoasă

Realizează un tablou clinic asemănător cheratitei luetice.

Semne. Se manifestă mai adesea unilateral printr-un infiltrat localizat în sector dar poate îmbrăca şi forma unei infiltraţii difuze ocupând tot parenchimul corneean. Faza de infiltraţie este urmată de faza de vascularizaţie profundă asociată uneori şi cu vase de neoformaţie superficiale. Participarea uveei este regula. Fenomenele iritative şi congestive sunt mai atenuate. Afecţiunea are un decurs mai prelungit cu tendinţe pronunţate la recidive. Există o hiperergie tuberculinică cu reacţie foarte intens pozitivă la doze slabe de tuberculină.

Tratment. *Local* se administrează instilaţii cu midriatice şi cortizon, unguet cu dionină 2% şi uneori Röntgenterapie antiinflamatorie.
Tratamentul general tuberculostatic este indicat în măsura în care dorim să acţionăm asupra focarului principal tuberculos.

Virală.

Cuprinde cheratita discoidă herpetică (Fig. 10.5) care apare fie ca o *prima manifestare* a bolii fie în urma unui herpes simplu dendritic.

Simptome. Debutul poate fi brutal prin dureri oculare, diminuarea acuităţii vizuale şi hipoestezie corneeană..

Semne. În *forma primitivă* se constată edem şi un infiltrat parenchimatos de aspect discoid bine delimitat care îngroaşa mult corneea în zona centrală, congestie conjunctivală de tip pericheratic, cute ale membranei Descemet, precipitate de ciclită şi sensibilitate corneeană redusă.

Tratament *Local* se face cu atropină 1% în instilaţii şi unguent cu dionină 2%. Administrarea locală de cortizon ameliorează rapid simptomele dar există posibilitatea exteriorizării unui ulcer dendritic. Tratamentul antiviral (aciclovir, vidarabină şi trifluorotimidină) asociat tratamentului cortizonic poate preveni exteriorizarea unei cheratite dendritice. Röntgenoterapia în doza antiinflamatorie poate avea efecte benefice.
Tratamentul general se face cu antihistaminice şi cortizon în doze imunosupresive.

Evoluţie. Este îndelungată cu recidive frecvente, având tendinţă redusă de a se resorbi. Vindecarea se face printr-o cicatrice mai mult sau mai puţin densă care, fiind localizată central poate reduce simţitor acuitatea vizuală.

2. Distrofii corneene

Cuprind o serie de afecţiuni corneene degenerative în care pe prim plan se situează tulburările de inervaţie şi anomaliile metabolice, fără nici o atingere iniţială infecţioasă microbiană, virală sau micotică

3. Cheratită neuroparalitică

Etiopatogenie. Se produce ca o consecinţă a pierderii sensibilităţii corneei în urma întreruperii conductibilităţii nervului trigemen îndeosebi a ramurii oftalmice, prin lezarea patologică sau traumatică a trunchiului nervului trigemen, ganglionului Gasser, nervului oftalmic sau a ganglionului ciliar. Ca urmare a paraliziei nervilor senzitivi survine tulburarea metabolismului corneean deoarece fibrele nervoase corneene au pe lângă funcţia senzitivă şi o funcţie trofică contribuind la asigurarea metabolismului normal al ţesutului corneean. La acest factor intern neurogen care reduce rezistenţa ţesuturilor se adaugă acţiunea factorului extern traumatico-infecţios.

Semne. Debutează printr-o tulburare fină, difuză a epiteliului în zona centrală a corneei. Ulterior se produce o descuamare epitelială fină dar progresivă care duce în scurt timp la ulceraţie. Leziunea se întinde destul de repede în suprafaţă şi profunzime, dar cruţă întotdeauna o zona îngustă la periferia corneei. Fenomenele iritative sunt abea schiţate. Există hipo sau anestezie corneeană sau a întregului teritoriu al oftalmicului.

Tratament. Este etiologic. Când s-a produs cheratita, singurul tratament local eficient este blefarorafia. Leziunile epiteliale se cicatrizează rapid în acest fel sub protecţia pleoapelor.

4. Cheratită lagoftalmică

Etiopatogenie. Se poate produce în orice împrejurări în care închiderea pleoapelor nu este completă: paralizie facială, ectropion cicatricial, colobom palpebral, exoftalmie pronunţată. Fiind privată în acest fel de prezenţa stratului protector de lichid precorneean vâscos, format dintr-un amestec de lacrimi şi secreţie a glandelor palpebro-conjunctivale, corneea este supusă unui proces de uscare a suprafeţei sale. Epiteliul suferă dehiscenţe, apar mici infiltraţii şi se produce un proces ulcerativ lent, localizat în treimea inferioară cea mai expusă a corneei.

Semne. Macroscopic apare o ulceraţie cu fondul cenuşiu în zona cea mai expusă desicării. Nu este însoţită de fenomene iritative prea accentuate.

Tratament. Este cel al bolii de bază. Până la rezolvarea etiologică, tratamentul local este reprezentat de blefarorafie.

5. Cicatrici corneene

Sunt modificări definitive ale transparenţei corneene survenite în urma unor procese distructive ce au interesat mai mult decât epiteliul corneean. În funcţie de localizarea, întinderea şi densitatea lor, cicatricile corneene permit şi un eventual diagnostic retrospectiv al afecţiunii cauzatoare.

Forme clinice

Cicatricile corneene cuprind nubecula, macula şi leucomul.

Nubeculă. Numită şi nefeliom, nubecula este o cicatrice foarte fină, invizibilă cu ochiul liber, interesând numai membrana Bowmann, evidenţiabilă prin iluminatul focal sau examenul biomicroscopic. Dacă este localizată exact în centrul corneei poate determina uşoară scădere a acuităţii vizuale.

Maculă. Reprezintă o opacitate mai accentuată, vizibilă cu ochiul liber, de culoare cenuşie sau albicioasă. Interesează pe lângă membrana Bowmann şi straturile superficiale ale parenchimului

corneean. Dacă este localizată central produce reducerea acuităţii vizuale.
Leucom corneean. Este o cicatrice groasă, de culoare cenuşie sau albă-sidefie, ce interesează toate sau aproape toate straturile corneene. In funcţie de întinderea lor, leucoamele pot fi totale sau parţiale. Adeseori în grosimea sau la suprafaţa lui, leucomul corneean este invadat de vase de neoformaţie şi în acest caz poartă denumirea de leucom vascularizat. Dacă leucomul corneean s-a produs după un ulcer corneean perforat, în grosimea sa se constată irisul inclavat sub forma unei zone mai negricioase; este aşa numitul leucom corneean aderent. Dezvoltarea glaucomului secundar pe un ochi cu leucom corneean aderent care blochează unghiul de filtraţie poate conduce, din cauza cicatricii mai subţiri decât corneea normală, la apariţia unei ectazii a leucomului numită stafilom corneean.

Diagnostic pozitiv

Se pune pe baza faptului că cicatricile corneene (1) nu sunt însoţite de nici un fel de fenomene iritative, (2) la suprafaţa lor epiteliul corneean este intact şi lucios şi (3) sunt staţionare şi definitive. Fenomene iritative oculare apar de obicei doar în leucoamele corneene exulcerate.

Tratament

Singurul eficace este tratamentul chirurgical. Pentru obţinerea ameliorării acuităţii vizuale se fac cheratoplastii. Acestea pot fi totale sau parţiale în funcţie de întinderea zonei corneene înlocuite şi perforante sau lamelare în funcţie de grosimea corneei substituite prin grefon. Când cicatricea ocupă zone centrale ale corneei şi maschează pupila, se poate crea printr-o iridectomie o pupila artificială, corespunzătoare unei zone corneene transparente.

6. Ectazii corneene

Keratoconus

Este o deformare conica centrala,de obicei bilaterala, a corneei cu opacifieri parenchimatoase si scadere in grosime a acesteia.Este cea mai des intalnita modificare de forma a corneei, transmiterea este familiala, femeile fiind mai predispuse la boala decat barbatii. (Fig. 10.6)

Etiologie: Keratoconusul este probabil o boala genetica care poate apare prin diverse cai de transmitere ereditara. Ocazional keratoconusul apare in asociere cu sindromul de trisomie 21 (Down), cu dermatitele atopice si cu alte boli de tesut conjunctiv,ca de exemplu sindromul Marfan.

Simptome: Cursul clinic al bolii este stadializat;cresterea protuziei corneene producand de obicei astigmatism miopic neregulat bilateral.Netratat in cazuri rare keratoconusul poate produce ruperea membranei Descemet pe care o supune unei tensiuni continue fapt ce are ca si consecinta patrunderea unui influx de umor apos in grosimea cornneei prin ruptura. (keratoconusul acut).

Simptomele keratoconusului acut includ pierderea brusca a acuitatii vizuale,insotita de durere intensa,fotofobie si lacrimare.

Semne Diagnosticul se face de obicei cu keratoscopul sau cu astigmometrul.Examinatorul poate sa observe keratoconusul (in stadii avansate) fara ajutorul aparatelor,stand in spatele pacientului si tractionand in jos pleoapa superioara a acestuia.Protruzia suprafetei corneene apare datorita deformarii marginii pleoapei inferioare (semnul Munson).

Tratament: La inceput scaderea acuitatii vizuale,poate fi corectata cu ajutorul ochelarilor. Pe masura ce boala progreseaza sunt necesare lentile de contact dure.Totusi, la un moment dat, nu se mai poate realiza corectarea acuitatii vizuale cu ajutorul lentilelor de contact.

Crosslinkingul corneean făcut cu riboflavină şi radiatie ultravioleta este singurul abord etiopatogenetic al keratoconusului progresiv,care poate întârzia sau bloca progresia ectaziei corneene,reducând necesitatea unei keratoplastii.

In stadiile avansate de evolutie al bolii singurul tratament posibil este *keratoplastia perforantă* (Fig. 10.7) (transplantul de cornee de la un donor). Prognosticul keratoplastiei penetrante in tratarea keratoconusului este bun, deoarece corneea este avasculara in aceasta boala.

DE REȚINUT!

- Orice leziune superficială a corneei se evidențiază folosind colorația cu fluoresceină. (Fig. 10.4)
- Bolile corneene (mai ales cele superficiale se insoțesc de semne reacționale intense (lăcrimare, blefarospasm, fotofobie).
- Toate bolile corneene in care există leziuni superficiale se vor trata după formula: antibiotice, epitelizante, dilatare, pansament ocular.

Capitolul 11
Sclera

Sclera are rol în asigurarea protecţiei mecanice a globului ocular, în menţinerea formei globului ocular şi în menţinerea tensiunii intraoculare normale.

Patologia slerei şi a ţesutului episcleral

1. Inflamaţiile ţesutului episcleral şi ale sclerei

Episclerita reprezintă inflamaţia ţesutului episcleral; se prezintă sub două forme clinice episclerita *simplă* şi *nodulară*.

Episclerita simplă se caracterizează clinic prin congestie episclerală difuză sau sub forma unui sector triunghiular, cu vârful la limbul sclerocorneean (Fig. 11.1). *Episclerita nodulară* se caracterizează prin apariţia unui nodul ovalar violaceu, bine delimitat, de 2 – 5 mm diametru, însoţit de congestie intensă (Fig. 11.2).

Etiologia episcleritelor este legată de diverse forme de artrite reumatoide, alergii. granulomatoza Wegener, poliarterita nodoasă, lupusul eritematos sistemic, policondrita. Bolile granulomatoase (luess, TBC, sarcoidoză), virusul herpes-zoster, guta, tireotoxicoza, infecţiile de focar pot să fie cauza episcleritelor. Radiaţiile, intervenţiile chirurgicale pot cauza episclerite.

Complicaţiile episcleritelor sunt rare : reacţii uveale, tenonite, glaucoame.

Diagnosticul diferenţial se face cu conjunctivitele, uveitele anterioare.

Evoluţia se întinde pe parcursul a 1 – 3 săptămâni, iar recidivele sunt relativ frecvente.

Tratamentul general al episcleritelor este pe cât posibil etiologic; când nu se cunoaşte etiologia, se vor administra general antiinflamatorii nesteroidiene (AINS), rareori steroidiene. Tratamentul *local* constă în antiinflamatorii steroidiene sau nesteroidiene, în instilaţii sau injecţii parabulbare cu dexametazonă sau betametazonă.

Sclerita este o inflamaţie granulomatoasă a sclerei, mult mai rar întâlnită decât episclerita. Scleritele se clasifică în sclerite anterioare şi posterioare.

Etiologia scleritelor anterioare este aceeaşi cu a episcleritelor.

Sclerita anterioară. Prezintă mai multe forme clinice: difuză, nodulară şi necrozantă.

Subiectiv, sclerita anterioară se caracterizează prin lăcrimare, fotofobie, dureri la mişcările globului ocular. Modificările obiective specifice scleritelor sunt prezentate în tabelul nr. 1.

Complicaţiile scleritelor anterioare constau din tenonite, uveite, cataracte complicate, glaucoame secundare (lezarea trabeculului corneoscleral), ectazii sclerale, rupturi sau perforaţii ale globului ocular, panoftalmii, extinderea procesului inflamator la cornee (sclerokeratita).

Tabelul nr. 1 Modificările specifice scleritelor

	Aspectul ochiului	*Modificări ale vaselor episclerale*	*Modificări ale sclerei*	*Alte modificări*
Sclerita difuză (Fig. 11.3)	Ochi roşu	Congestie difuză, violacee	Îngroşată , edemaţiată difuz	
Sclerita nodulară (Fig.11.4)	Ochi roşu	Congestie în sector , violacee	Nodul inflamator scleral, îngoşată la nivelul leziunii	
Sclerita necrozantă (Fig. 11.5)	Ochi alb	Arii ischemice, avasculare	Subţiată, necrozată , culoare gălbuie sau negricioasă la nivelul leziunii	Vizibilitatea uveei subiacente la nivelul procesului inflamator ; uveite anterioare

Tratamentul general al scleritelor anterioare se adresează bolii de bază, fiind în general bazat pe corticoterapie în doze imunosupresive, sau alţi agenţi imunosupresivi (ciclofosfamidă, azatioprină, ciclosporină), antialgice. Local se administrează corticosteroizi (în instilaţii sau injecţii locale), midriatice. Uneori este necesar tratament chirurgical aplicându-se grefe de scleră sau fascia lata la nivelul zonelor de scleră subţiate.

Sclerita posterioară. Este mult mai rară decât sclerita anterioară. *Subiectiv* se manifestă prin dureri oculare, exacerbate de mişcările globului ocular şi de palpare, scăderea acuităţii vizuale, uneori diplopie.

Obiectiv se constată uşoară exoftalmie, limitarea mişcărilor oculare, chemozis conjunctival, uneori edem palpebral. La examenul fundului de ochi (indispensabil pentru diagnostic) se observă edem papilar, exudaţie coroidiană şi retiniană (sub formă de depozite dense, întinse), flocoane vitreene inflamatorii. Ecografia oculară sau tomografia computerizată sunt de un real folos pentru diagnosticul pozitiv, evidenţiind îngroşarea peretelui ocular posterior.

Diagnosticul diferenţial se face cu papilita, dezlipirea de retină primitivă regmatogenă, tumori şi inflamaţii coroidiene, tenonite.

Complicaţiile scleritei posterioare sunt tenonita, corioretinita, cataracta, glaucomul secundar, neuropatia optică anterioară, dezlipirea de retină secundară exudativă, miopia (ca urmare a alungirii globului ocular).

Tratamentul general al scleritelor posterioare se adresează bolii de bază, fiind în general bazat pe corticoterapie în doze imunosupresive, sau alţi agenţi imunosupresivi (ciclofosfamidă, azatioprină, ciclosporină), antialgice. Local se administrează corticosteroizi (în instilaţii sau injecţii locale), midriatice. Uneori este necesar tratament chirurgical aplicându-se grefe de scleră sau fascia lata la nivelul zonelor de scleră subţiate.

2. Afecţiuni degenerative ale sclerei

Stafiloamele (ectaziile) sclerale apar în urma unor afecţiuni sclerale, a miopiei forte, etc. La nivelul stafiloamelor, sclera este subţiată, destinsă, şi globul ocular are o coloraţie brun-

negricioasă la nivelul lor, datorită vizibilităţii uveei. Ectazia sclerală poate fi *localizată* sau *generalizată* (în glaucomul congenital). Ectaziile sclerale se pot complica cu rupturi ale sclerei, în urma unor traumatisme minore, eforturi fizice minore, sau chiar spontan.

Tratamentul ectaziilor localizate este chirurgical, prin întărirea sclerei cu lambouri de fascia lata. În ectaziile generalizate, tratamentul are ca scop scăderea tensiunii intraoculare prin mijloace medicale sau chirurgicale.

Scleromalacia este o afecţiune rară, bilaterală, care afectează predominent femeile peste 50 de ani, majoritatea suferind de poliartrită reumatoidă. Se caracterizează prin apariţia unor plăci sau noduli gălbui mici, de 3-5 mm diametru, fără caractere inflamatorii, care evoluează spre necroză, provocând subţierea sau chiar dispariţia sclerei la nivelul lor, cu vizibilitatea uveei şi posibilitatea apariţiei rupturilor sclerale spontane sau declanşate de traumatisme sau eforturi fizice minore (Fig. 11.6).

Tratamentul este ineficient, încercându-se întărirea sclerei cu grefe de fascia lata sau de scleră omoloagă. Corticoterapia locală este contraindicată.

Prognosticul este foarte rezervat.

DE REŢINUT !

- Congestia conjunctivală fără secreţii şi fotofobie este semn principal în episclerite
- Testul cu adrenalină permite diagnosticul diferenţial între episclerite şi conjunctivite
- Scleritele posterioare produc tulburări de vedere , uneori ireversibile
- Tratamentul scleritelor se bazează pe corticoterapie.

Capitolul 12
Uveea

Uveea, sau tunica uveală este tunica intens pigmentată şi vascularizată a ochiului. Este situată între scleră la exterior şi retină la interior. Este compusă din trei părţi: irisul, corpul ciliar şi coroida. (Fig 1.1) (vezi cap de anatomie oculară)

Rolul irisului constă în: (1) nutriţia segmentului anterior al globului ocular, (2) reglarea diametrului pupilar, (3) corectarea aberaţiilor de sfericitate ale corneei şi (4) barieră în calea luminii.

Rolul corpului ciliar constă în: (1) secreţia umorii apoase (la nivelul proceselor ciliare), (2) modificarea curburii cristalinului (fenomenul de acomodaţie) şi (3) modificarea facilităţii la scurgere a umorii apoase prin trabecul.

Rolul fiziologic al coroidei constă în: (1) asigură nutriţia prin îmbibiţie a straturilor retiniene învecinate, (2) realizează "camera obscură" a ochiului, (3) intervine în reglarea tensiunii intraoculare şi (4) acţionează ca şi difuzor al căldurii provocate de lumina ce străbate retina în zona maculară.

Vascularizaţia irisului şi a corpului ciliar este asigurată de arterele ciliare lungi posterioare şi arterele ciliare anterioare care formeaza la baza irisului *marele cerc arterial irian*. Din acesta se desprind ramuri care merg în stroma iriană şi se unesc la nivelul marginii pupilare în *micul cerc arterial irian*. Din arterele ciliare anterioare se desprind, înainte de a intra în globul ocular ramuri care vascularizează conjunctiva perilimbică. ***Astfel se explică apariţia congestiei conjunctivale perilimbice (pericheratice, pericorneene) în inflamaţiile irisului.***

Patologie

1. Inflamaţiile uveei

Uveita este un termen general ce defineşte o inflamaţie a tractului uveal. Se disting două entităţi în funcţie de regiunea afectată:

(1) uveita anterioară – în cadrul căreia se pot separa irita şi ciclita; cointeresarea irisului şi corpului ciliar în procesul inflamator se defineşte ca iridociclită;

(2) uveita posterioară sau coroidita.

Dacă sunt prinse în procesul inflamator toate cele trei segmente ale uveei vorbim despre panuveită sau uveită generalizată.

1.1 Uveitele anterioare

Etiologie

După calea de pătrundere a agentului patogen la uvee, putem întâlni uveite anterioare exogene, respectiv endogene.

Uveitele anterioare exogene

Uveitele anterioare exogene septice. Sunt produse de germeni din mediul extern, care pătrund în globul ocular printr-o soluţie de continuitate (plagă perforantă oculară, ulcer cornean perforat). Agenţii microbieni frecvent încriminaţi în apariţia uveitelor exogene sunt: pneumococul, stafilococul, streptococul, piocianicul.

Uveitele anterioare exogene toxice sunt produse de toxine care străbat corneea lezată, dar încă neperforată (ulcer cornean serpiginos, arsuri corneoconjunctivale).

Uveite anterioare endogene

Apar în cadrul unei boli manifeste sau latente ce afectează organismul respectiv. Cu toate mijloacele moderne de investigare existente la ora actuală, un mare număr de uveite endogene (aproximativ 40%) rămân cu etiologia neprecizată. Cauzele uveitelor endogene pot fi sistematizate în:

(1) boli infecţioase cronice (tuberculoza, sifilisul);
(2) infecţii de focar (dentar, amigdalian, sinusal, ovarian, biliar, intestinal);
(3) boli de colagen (lupus eritematos diseminat, angeite necrozante, sclerodermia, poliartrita reumatoidă);
(4) boli reumatismale degenerative (spondilita anchilopoetică, artrita juvenilă Still-Chaufard);
(5) boli ale sistemului nervos (sindroame uveo-meningeale, scleroza multiplă);
(6) boli de piele (acnee rozacee, eritem nodos);
(7) sarcoidoza;
(8) toxine endoculare (dezlipire de retină veche, neoplasm intraocular).

Patogenie

Mecanismul de producere a inflamaţiei uveale poate fi :

(1) prin hipersensibilizare (alergie); frecvent apare la endotoxine bacteriene (de ex. Bacilul Koch, streptococ, pneumococ, pseudomonas, bacilul coli);
(2) prin mecanism autoimun faţă de antigenul retinian S, faţă de proteinele cristaliniene, sau faţă de pigmentul uveal;
(3) prin mecanism toxic, declanşat de toxine endoculare (tumori, hemoragii) sau toxine externe.

Tablou clinic

Simptome. *Durerea oculară şi/sau perioculară* – este produsă de spasmul sfincterului irian (mioza) şi al muşchiului ciliar; se accentuează nocturn datorită predominanţei tonusului vagal în timpul nopţii.

Fotofobia – este senzaţia dureroasă produsă de iluminarea ochiului cu o cantitate de lumină care în mod normal este suportată de ochi; se datorează tot spasmului muşchiului sfincterian irian şi apare prin iritaţie trigeminală. *Hiperlăcrimarea* – prin iritaţie trigeminală.

Scăderea acuităţii vizuale ca urmare a tulburării mediilor transparente.

Semne. (Fig 1)

Congestia conjunctivală de tip ciliar (pericheratică) – se exprimă prin vase violacee, dispuse radiar în jurul limbului.

Edem endotelial cornean – se observă ca o tulburare a transparenţei corneene; apare datorită continuităţii existente între endoteliul cornean şi cel irian.

Precipitatele retrocorneene – sunt depozite hemisferice formate din celule inflamatorii, localizate pe faţa posterioară a corneei; aceste depozite se formează sub influenţa curentului de convecţie din umoarea apoasă (curent ascendent pe faţa irisului, cald din cauza vascularizaţiei şi descendent faţa posterioară a corneei, mai rece datorită contactului corneei cu aerul). (Fig.12.1)

Tulburarea umorii apoase – se datorează prezenţei fibrinei şi celulelor inflamatorii. Când acestea sunt în cantitate mare se depozitează la baza camerei anterioare realizând hipopionul. Cu excepţia uveitelor exogene septice, hipopionul este steril. (Fig.12.2)

Mioza - prezenţa miozei la un ochi cu congestie conjunctivală pericheratică orientează diagnosticul, de la prima vedere, spre uveită; ajută la diagnosticul diferenţial cu conjunctivita (pupila este normală) şi cu glaucomul acut (pupila este în semimidriază ovalară).

Alterarea reliefului şi culorii iriene, datorate congestiei inflamatorii a vaselor iriene şi edemului stromei iriene. Irisul poate fi închis la culoare, cu relief şters, sau cenuşiu, murdar din cauza exudatelor inflamatorii.

Sinechii iriene posterioare respectiv anterioare. Deoarece în cursul inflamaţiei endoculare se produce mioză, marginea pupilară a irisului ajunge foarte aproape de faţa anterioară a cristalinului, care este cea mai bombată în centru. Fibrina şi celulele inflamatorii din umoarea apoasă vor realiza "lipirea", aderarea marginii pupilare iriene la capsula anterioară a cristalinului, determinând sinechiile posterioare sau iridocristaliniene. La început, acestea au aspect dinţat, determinând deformarea pupilei (frecvent în formă de treflă).(Fig. 12.3) Dacă nu se tratează prin instilare de midriatice, care îndepărtează irisul de cristalin, producând astfel ruperea sinechiilor deja formate şi prevenirea formării altor sinechii, atunci sinechiile se pot extinde. În final, sinechiile pot cuprinde toată circumferinţa pupilei, fenomen denumit secluzie pupilară. În cazuri grave, la secluzia pupilară se asociază şi o membrană fibrinoasă ce ocupă toată aria pupilară, determinând secluzia – ocluzia pupilară. Consecinţa secluziei pupilare este glaucomul secundar deoarece prin lipirea marginii pupilare iriene de cristalin este împiedicată trecerea umorii apoase din camera posterioară în camera anterioară şi evacuarea ei prin căile de scurgere.

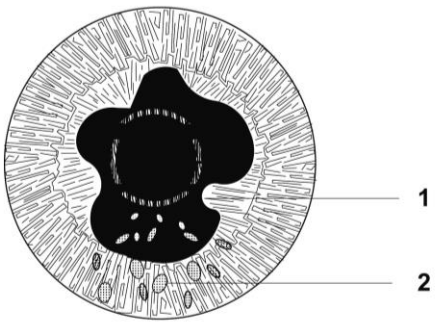

Uveita anterioara,iridociclita
1.sinechie iriana posterioara
2.precipitate de descemenita

Fig. 1 Semne în uveitele anterioare

Deşi există hipertensiune intraoculară şi în acest caz se tratează tot cu midriatice, pentru a rupe sinechiile şi a debloca astfel pupila.

În cursul proceselor inflamatorii uveale, în prezenţa unei camere anterioare mici (constituţional), sau când camera anterioară s-a pierdut (prin plagă perforantă), irisul poate veni în contact cu corneea, la nivelul rădăcinii şi astfel să

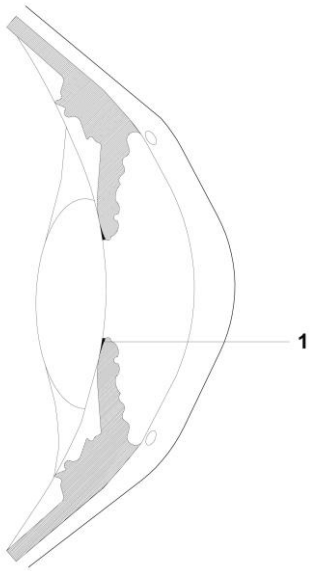

Fig. 2 Sinechii posterioare

se creeze *sinechii anterioare*, denumite şi sinechii irido-corneene, sau goniosinechii.

Variaţii ale tensiunii intraoculare. Pot apare ca urmare a prinderii în procesul inflamator a corpului ciliar, care este responsabil de secreţia umorii apoase. Este un semn caracteristic de ciclită, dar nu obligatoriu pentru diagnosticul pozitiv.

Exudate inflamatorii în vitrosul anterior. Au aspect de fulgi de nea sau bulgări de zăpadă şi sunt caracteristice ciclitelor.

Semne de uveită anterioară la examenul la lumina zilei:
-congestie pericheratică (fundurile de sac conjunctivale sunt normal colorate!)
-mioză cu reflex fotomotor direct diminuat sau absent
-pupila cu aspect „dinţat”
-umoarea apoasă tulbure (se vede neclar irisul)
observate la un pacient care acuză scăderea vederii (unilateral) şi dureri oculare accentuate nocturn.

Diagnostic diferenţial

Diagnosticul diferenţial se face cu:

1.***conjunctivita acută*** – în care pupila este normală, acuitatea vizuală neafectată, congestia conjunctivală este mai accentuată în fornixuri şi palpebral,

2.***cheratitele*** – în care tulburarea transparenţei şi luciului cornean sunt mai accentuate,

3.***glaucomul acut*** – se suspicionează în prezenţa unui ochi roşu, dureros, cu semimidriază ovalară,

4.***retinoblastomul*** - este o tumoră malignă, frecventă la copiii mici; poate debuta clinic cu o uveită cu pseudohipopion. Pentru depistarea tumorii este necesar examenul atent al fundului de ochi.

Atenţie la diagnosticul diferenţial al ochiului roşu: conjunctivita acută, glaucomul acut, cheratita acută!
Se examinează atent AV, pupila, localizarea congestiei conjunctivale!

Clasificare

Uveitele se pot clasifica în:

1. uveite acute – debut brusc, semne şi simptome intense, durată de câteva săptămâni, se vindecă;
2. uveite subacute – debut insidios, evoluţie derulată pe mai multe luni;
3. uveite cronice – debut cu semne minore, evoluţie îndelungată, uneori marcată de ameliorări parţiale şi apoi reizbucniri .

Evoluţie

Evoluţia uveitelor ***exogene*** este în general gravă, depinzând de virulenţa agentului microbian incriminat şi de capacitatea de apărare a ochiului. Când procesul infecţios – inflamator poate fi stăpânit prin tratament, evoluţia este spre vindecare, uneori însă marcată de sechele morfo-funcţionale. Dacă agentul piogen este deosebit de virulent (ex. piocianicul), infecţia se poate extinde la toate membranele oculare, determinând transformarea globului ocular într-o masă purulentă, situaţie ce poartă denumirea de panoftalmie.

Evoluţia uveitelor anterioare ***endogene*** este caracterizată de recidive repetate, care vor agrava prognosticul. Menţionăm că la copiii cu artrită juvenilă, uveita anterioară poate evolua cu ochi alb (fără congestie conjunctivală) si de aceea se descoperă târziu fie datorită scăderii acuităţii vizuale, fie datorită pupilei albe ca urmare a ocluziei pupilare.

Complicaţii

1. Panoftalmia. Propagarea procesului inflamator la toate porţiunile uveei determină panuveita şi în cazul uveitelor supurate – panoftalmia.

2. Glaucomul secundar. Formarea sinechiilor iridocristaline pe 360^0 (*secluzia pupilară*) va împiedica scurgerea umorii apoase din camera posterioară în cea anterioară, cu acumularea consecutivă a umorii apoase în camera posterioară.(Fig. 3). Această acumulare va împinge baza şi regiunea mijlocie a irisului înainte, dând aspectul de “iris în tomată”; contactul între rădăcina irisului şi cornee va bloca evacuarea umorii apoase prin sistemul de drenaj din unghi şi va determina creşterea tensiunii intraoculare.

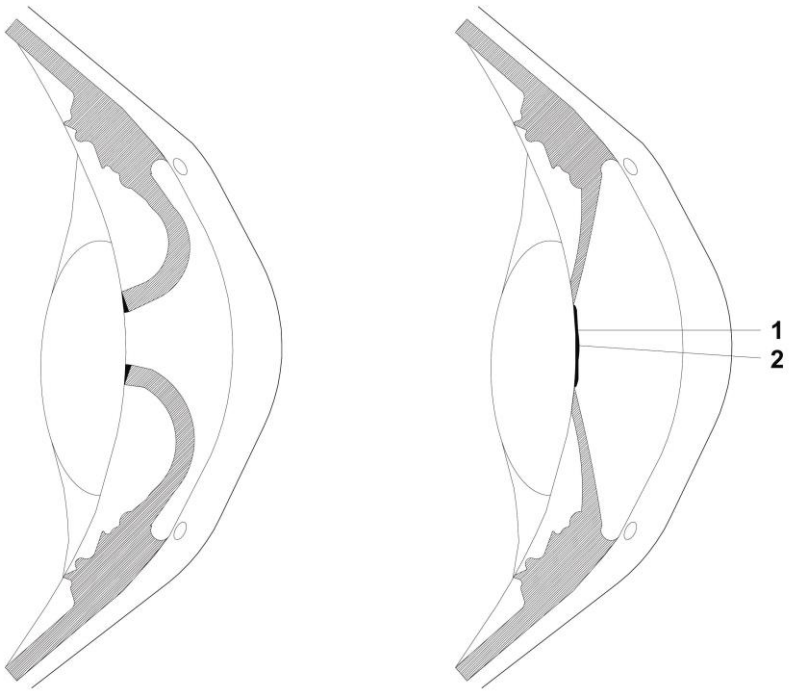

Fig. 3 A- secluzia pupilară, iris în tomată; B- secluzia-ocluzia pupilară

Formarea goniosinechiilor (o altă consecinţă a uveitei) va împiedica de asemenea scurgerea umorii apoase prin sistemul trabecular, cu acumularea ei şi creşterea tensiunii intraoculare.
3. Ocluzia pupilară. Reprezintă organizarea unei membrane fibrinoase în orificiul pupilar. Se asociază frecvent cu secluzia pupilară, realizând secluzia – ocluzia pupilară.
4. Cataracta complicată. Opacificarea cristalinului apare în uveitele prelungite, sau multirecidivante datorită tulburărilor metabolice cristaliniene (cristalinul se hrăneşte din umoarea apoasă).
5. Atrofia progresivă a globului ocular. Apare în iridociclitele atrofiante, sau după uveitele exogente supurative. Globul ocular devine mai mic, inestetic, fără funcţie şi uneori dureros.

Tratament

Etiologic. În cazul uveitelor exogene acest tratament este antiinfecţios, utilizându-se antibiotice local şi general, pe cât posibil conform antibiogramei pentru culturile microbiene recoltate din secreţia conjuctivală, umoarea apoasă, vitros.

Tratamentul antibiotic local (ampicilină, gentamicină, tobramicină, cefalosporine, etc) se poate administra sub formă de instilaţii (5-7 ori pe zi), injecţii subconjunctivale sau parabulbare (1-2x/zi). În afara antibioticelor, local se mai face şi tratamentul ulcerului cornean sau al plăgilor perforate şi spălătura căilor lacrimale.

Pentru tratamentul general se administrează antibiotice în doze de atac şi apoi de întreţinere, pe cale intravenoasă sau intramusculară. Tipul antibioticelor administrate depinde de germenele incriminat (dovedit sau bănuit). Se pot administra asocieri de antibiotice, de ex cefalosporine cu metronidazol (se acoperă spectrul de aerobi şi anaerobi).

În cazul uveitelor endogene, din păcate, etiologia rămâne de multe ori obscură şi de aceea tratamentul etiologic nu poate fi aplicat. Atunci când etiologia se cunoaşte sau se bănuieşte, tratamentul etiologic va fi corespunzător. De exemplu, în infecţia de focar se va face asanarea focarului infecţios şi tratament antibiotic.

Patogenetic. Tratamentul patogenetic local se bazează pe utilizarea preparatelor steroidiene (dexamethason, prednisolon). Calea de administrare poate fi:

(1) instilaţii în sacul conjunctival în ritm de 7-5-3 x/zi, adaptat la răspunsul local;
(2) injecţii subconjunctivale 1-2 x/săptămână;
(3) injecţii parabulbare 1x/zi sau 1x /săptămână.

Tratamentul patogenetic general dispune de mai multe mijloace terapeutice: corticoterapia, antihistaminicele, imunosupresoarele.

Simptomatic. Local

1.Midriatice – se administrează cu scopul de a combate spasmul sfincterului irian şi de a rupe sinechiile posterioare formate, respectiv de a preveni formarea altora noi.

Preparate: se preferă midriaticele cu acţiune scurtă, pentru a permite jocul pupilar. Calea de administrare – se începe cu instalaţii în sacul conjunctival de 1 sau mai multe ori pe zi, în funcţie de midriaza obţinută. Dacă spasmul irian este foarte puternic, sau sinechiile sunt ferme şi nu permit dilatarea pupilei, se pot administra subconjunctival injecţii de atropină sol. 1 ‰ 0,5 ml, asociată sau nu, cu adrenalina sol. 1‰ 0,1-0,2 ml, 1-2 x/zi. Atenţie la starea cardiovasculară a pacientului.

Midriaticele sunt tratamentul esenţial al uveitei anterioare.

2.Antiinflamatoarele nesteroidiene se administrează sub formă de instilaţii conjunctivale, de 3 – 5x/zi.

3.Betablocantele sunt indicate în uveitele hipertensive.

4.Căldura uscată favorizează resorbţia exudatelor.

Tratament ***simptomatic general*** se face cu:

(1) antiinflamatoare nesterodiene – indometacin, aspirină, fenibutazonă, paduden;
(2) acetazolamida (ederen, diamox) cu scopul de a reduce formarea umorii apoase; se foloseşte în uveitele hipertensive;
(3) antialgice şi sedative.

DE REȚINUT!

Tratamentul uveitei anterioare

- Local :
  - midriatic (tropicamidă 0,5-1% de 2-3x 1pic/zi, asociată cu neosinefrin 5-10% 2-3x/zi)
  - cortizonic 5x 1pic/zi sau injecţie subconjunctivală 4-8 mg dexamethazon /zi

- General:
  - corticoterapie în doze descrescânde, sub protecţie de pansament gastric şi regim desodat
  - eventual antibiotic

Atenţie! Dacă se administrează cortizon per os nu se mai asociază AINS deorece există pericolul hemoragiei digestive!

1.2 Uveitele posterioare

Când procesul inflamator afectează coroida, vorbim, despre uveita posterioară sau coroidită. Datorită contactului intim dintre coroidă şi retină, în cele mai multe cazuri, procesul inflamator se extinde şi la retină şi atunci se produce o corioretinită.

Din punctul de vedere al etiologiei distingem coroidite exogene, respectiv endogene.

După aspectul anatomopatologic se disting coroidite supurative, respectiv nesupurative.

După evoluţie, coroiditele pot fi acute, subacute şi cronice.

Uveitele posterioare exogene supurative

Etiopatogenia. Agentul pătrunde din mediul extern în interiorul ochiului printr-o plagă perforantă accidentală sau chirurgicală.

Coroiditele acute exogene se observă mai ales la pacienţii debilitaţi cum sunt diabeticii, pacienţii cu boli imunodepresive, alcoolicii. Evoluţia este acută mai ales când etiologia este bacteriană. Germenii cei mai frecvent implicaţi sunt: Staphilococcus aureus, Pseudomonas, Escherichia, Staphilococcus epidermidis, Pneumococul, Streptococul.

Tablou clinic. Coroiditele exogene sunt în marea lor majoritate supurative.

Simptomele constau în durere oculară accentuată la palpare şi la mişcările globului ocular şi în scăderea acuităţii vizuale;

Semne: debutează ca o iridociclită supurată cu edem şi spasm palpebral, congestie ciliară accentuată, plaga corneană sau sclerală (dacă există) cu buze infiltrate, edematoase, umoare apoasă tulbure, hipopion, sinechii posterioare, exudat pupilar. Procesul supurativ se extinde la coroidă. Vitrosul devine tulbure, nu se mai poate vizualiza fundul de ochi.

Evoluţie. Poate fi:

(a) spre vindecare sub tratament;
(b) subacut, complicându-se cu secluzie – ocluzie pupilară şi glaucom secundar;
(c) spre panoftalmie (la 24 – 48 ore de la traumatism) ; tot globul ocular este abcedat: corneea este tulbure, nu se mai observă detalii ale polului anterior sau fundului de ochi, congestie conjunctivală intensă, dureri extreme.

Caz particular de coridită exogenă supurativă – când etiologia este **fungică,** evoluţia este subacută, cu debut la 8 – 14 zile după traumatismul ocular perforant, cu simptome şi semne reduse ca intensitate.

Prognostic. Prognosticul coroiditelor exogene este rezervat.

Tratament

Etiologic. Până la sosirea rezultatelor culturilor efectuate din umoarea apoasă sau vitros, se vor administra antibiotice cu spectru larg. Antibioticele, dozele şi căile de administrare sunt cele amintite la tratamentul uveitelor exogene anterioare. Dozele se cresc în panoftalmie. Pe cale generală se administrează antibiotice în doze foarte mari, în caz de panoftalmie.

În cazul etiologiei fungice se va administra 5 fluorocytosina, sau nystatin pentru Candida, respectiv amfotericina B pentru fungi filamentari.

Patogenetic. Corticosteroizii nu se aplică de regulă din cauza efectului de scădere a rezistenţei organismului la infecţii microbiene. Dacă totuşi se instituie corticoterapia, aceasta se va face doar la 24 ore după iniţierea antibioterapiei şi cu condiţia să nu se suspicioneze etiologia fungică.

Simptomatic. Se administrează local midriatice şi general antialgice, sedative, antiinflamatoare nesteroidiene.

Chirurgical. Se aplică acelor cazuri de coridite supurative exogene (panoftalmie) în care ochiul este pierdut funcţional şi dezorganizat anatomic. Se recomandă **evisceraţia**, adică evacuarea conţinutului ocular cu păstrarea unei scoici sclerale. În cursul acestei operaţii nu se secţionează nervul optic, deci nu se deschid tecile meningeale şi astfel riscul propagării infecţiei la meninge este aproape nul.

Uveitele posterioare endogene supurative

Etiopatogenie. Coroiditele endogene supurative sunt metastatice de la un focar infecţios oriunde în organism care a produs septicemie; cele mai comune pentru cointeresarea coroidiană sunt: dermatitele, meningitele, otitele, artrita septică, chirurgia abdomenului, endocardita, bolile pulmonare cronice obstructive. Agenţii patogeni cei mai des implicaţi sunt: Streptococul, Pneumococul, Stafilococul:
Tratament. Este tot pe bază de antibiotice local şi general, alături de antiinflamatoare şi midriatice. Tratamentul chirurgical în cazul unui glob ocular afuncţional şi dureros este reprezentat de îndepărtarea globului în întregime prin secţionarea nervului optic, operaţie denumită **enucleaţie**.
Prognostic. Este mai bun decât la coroiditele exogene, dar deseori este grevat de atrofia globului, cauzată de suferinţa intensă a corpului ciliar, sau de organizarea unei membrane ciclitice retrocristaliniene.

Uveitele posterioare endogene nesupurative

Etiopatogenie. Apar prin mecanism autoimun, alergic, patogenia lor fiind similară cu a uveitelor anterioare endogene. Una dintre cele mai frecvente cauze de coroidită endogenă este toxoplasmoza.

Tablou clinic:
Simptomele constau în
(1) senzaţia de "muşte zburătoare" dată de flocoanele vitreene ;
(2) deformarea obiectelor privite (metamorfopsii *)*;
(3) diminuarea acuităţii vizuale şi
(4) scotoame pozitive în câmpul vizual;
Semnele uveitelor endogene nesupurative sunt:
(1) ochiul este alb, fără congestie conjunctivală;
(2) flocoane în vitros; sunt de fapt exudate inflamatorii sub formă pulverulentă sau algiformă
(3) leziuni pe fundul de ochi.
Pe fundul ochiului se observă:
(a) noduli albi-gălbui, uşor proeminenţi, cu conturul şters, unici sau multipli, localizaţi fie doar într-un sector, fie diseminaţi pe tot câmpul retinian; acest aspect este caracteristic formelor acute, evolutive;
(b) zone alb-gălbui mărginite sau presărate cu pigment negru, peste care vasele retiniene trec nemodificate; indică o leziune cicatriceală şi se datorează atrofiei coroidiene. Uneori, la marginea unei zone cicatriceale se poate găsi un nodul activ, semn că procesul inflamator s-a reactivat. (Fig. 12.4)

Evoluţie şi complicaţii.

Evoluţia coroiditelor endogene nesupurative este, în general cronică, uneori observându-se recidive.

Complicaţiile coroiditelor endogene nesupurative sunt: (1) cataracta complicată; (2) prinderea nervului optic, realizând o neurocorioretinită.

Tratament.

(1) Etiologic – antiinfecţios local şi general, cu antibiotice, la fiecare caz în parte conform etiologiei depistate;
(2) Patogenetic – antiinflamator local şi general, antialergic local şi general;
(3) Simptomatic – pentru clarificarea vitrosului se pot administra inj. parabulbare cu clorură de sodiu 2%, sau cu hialuronidază

Prognostic. Este în general bun, cu excepţia cazurilor când leziunea se localizează macular, ceea ce va duce la scăderea definitivă a vederii.

Se bănuieşte o uveită posterioară endogenă atunci când pacientul acuză scăderea vederii, flocoane vitreene, fără durere oculară şi ochiul este „alb" (fără congestie conjunctivală). Atenţie la bolile concomitente care pot orienta diagnosticul!

1.3. Oftalmia simpatică

Definiţie

Reprezintă o formă clinică particulară de uveită bilaterală subacută sau cronică, individualizată prin circumstanţele de declanşare: un ochi a suferit un traumatism perforant (accidental sau chirurgical, dar întotdeauna cu interesarea uveei) şi după un interval de timp variabil (10 zile – 20 ani) la ochiul congener apare o uveită anterioară sau posterioară cu evoluţie severă.

Este mai frecventă la bărbaţi, din cauza proporţiei crescute a accidentelor perforante oculare la aceştia; interesează în proporţie egală toate decadele de vârstă.

Etiopatogenie

Factorul declanşator al oftalmiei simpatice este perforaţia globului ocular accidentală, patologică sau chirurgicală. Plăgile perforante localizate mai ales în regiunea limbului sclero-cornean, cu interesarea irisului şi a corpului ciliar, plăgile cu retenţie de corpi străini intraocular, uneori rupturi sclerale subconjunctivale postcontuzive, sunt cele mai frecvente cauze. Mult mai rar cauza este perforaţia unui ulcer cornean sau a tumorii intraoculare exofite.

Patogenia acestei afecţiuni este încă sub semnul întrebării. În decursul anilor au fost emise mai multe teorii. (1) teoria infecţioasă, bacteriană sau virală, exogenă sau endogenă, favorizată de traumatism; (2) teoria toxică – toxinele ar acţiona pe cale nervoasă şi (3) teoria anafilactică – consideră ca antigen pigmentul uveal distrus în urma traumatismului.

Cercetările experimentale recente confirmă ipoteza că oftalmia simpatică este o afecţiune autoimună şi ar reprezenta reacţia alergică faţă de una dintre fracţiunile polipeptidice ale proteinelor din constituţia membranei fotoreceptorilor, posibil antigenul retinian "S".

Tablou clinic

Debutul se manifestă prin declanşarea unei uveite anterioare subacute, plastice, la ochiul traumatizat, denumit simpatizant. La un interval minim de 14 zile după traumatism, dar cu limita

maximă variabilă până la zece ani, apar fenomene inflamatorii şi la ochiul congener, denumit simpatizat, fie anterioare, fie posterioare (neurouveite). Numai din acest moment se poate vorbi de oftalmie simpatică.

Evoluţie

Este de lungă durată, procesul inflamator este în general subacut, trenant, cu caracter ondulant şi repetate recidive, mai severă la ochiul simpatizat.

Complicaţii

Cataractă complicată; glaucom secundar; evoluţia spre atrofia globului ocular.

Prognostic

Sever, conducând în final la o scădere importantă a acuităţii vizuale.

Tratament

Tratamentul este profilactic şi curativ.

Profilaxia oftalmiei simpatice implică în primul rând tratamentul corect şi precoce al plăgilor perforante oculare, atât chirurgical, cât şi medicamentos. Singura modalitate de prevenire a oftalmiei simpatice ar fi enucleaţia ochiului traumatizat înainte de dezvoltarea răspunsului autoimun, deci în primele zece zile de la traumatism. Relativa raritate a oftalmiei simpatice nu justifică enuncleaţia oricărui ochi traumatizat, cu atât mai mult, cu cât, adeseori, în cursul oftalmiei simpatice, leziunile sunt mai severe la ochiul sănătos decât la cel traumatizat, ochiul traumatizat rămânând cu vederea mai bună. Va fi enucleat doar ochiul complet dezorganizat în urma traumatismului şi la care nu este nici o speranţă de recuperare funcţională.

Tratamentul oftalmiei simpatice declanşate trebuie să fie intensiv, cât mai precoce şi suficient de îndelungat, uneori până la 6 luni după ce inflamaţia a cedat. Corticoterapia generală în doze imunosupresive, cu descreştere treptată şi lentă a dozei este tratamentul de elecţie. În anumite cazuri se pot utiliza imunosupresive majore (Imuran, Clorambucil), sau o terapie combinată: corticoterapie şi imunosupresive. Tratamentul local este cel al uveitelor severe.

Tratamentul chirurgical al complicaţiilor oftalmiei simpatice trebuie practicat după cel puţin un an de la stingerea completă a procesului inflamator.

2. Tumorile uveale

Tumorile uveale pot fi benigne sau maligne şi pot interesa orice porţiune a tunicii uveale. Având în vedere frecvenţa, vom trata în acest capitol doar melanomul coroidian, cea mai frecventă tumoră intraoculară a adultului.

Melanomul coroidian

Tablou clinic

Clasic constă din apariţia unei mase pigmentate coroidiene, elevată, ovalară. Tumora produce o dezlipire de retină secundară, fixă, fără ruptură.

Stadializarea evoluţiei tumorii se face astfel:

-stadiul I – faza incipientă; simptomele în acest stadiu sunt minime sau absente, constând în metamorfopsii, sau scotom central în cazul localizării maculare; aspectul tumorii este cel descris mai sus;

-stadiul II – tumora este mare, prezentând “dublă vascularizaţie”, retiniană şi

tumorală subretiniară; tulburările de câmp vizual sunt evidente; apare glaucomul secundar ca şi complicaţie;

-stadiul III – tumora perforează peretele ocular şi invadează orbita

-stadiul IV – există metastaze în ficat, oase, creier, piele.

Metode de examinare

Diagnosticul de suspiciune se pune în urma examenului fundului de ochi prin oftalmoscopie sau biomicroscopie. (Fig. 12.5)

Examenul ecografic va aduce elemente suplimentare de diagnostic pozitiv: aspectul în dom al leziunii, „conul „ de umbră lăsat de tumoră şi îi precizează dimensiunile.

Angiofluorografia evidenţiază dubla circulaţie: circulaţia retiniană şi cea tumorală.

Rezonanţa magnetică nucleară (RMN) craniană şi orbitară precizează caracterul localizat sau invaziv al tumorii.

Diagnostic diferenţial

Se face cu:

(1) dezlipirea de retină primitivă (apare cenuşie, mobilă şi întotdeauna se poate localiza ruptura retiniană);
(2) hemoragii coroiniene post traumatice;
(3) hemangiomul coroidian
(4) dezlipirea de coroidă (apare în partea anterioară ca o proeminenţă brună în spatele cristalinului, însoţită de hipotonie oculară, se rezolvă spontan, frecvent apare după chirurgia oculară).

Tratament

Este în funcţie de stadiul evolutiv:

(1) în stadiul I se poate trata prin fotocoagulare cu arcul cu xenon, sau cu laserul cu argon, sau prin radioterapie cu plăcuţe de cobalt sau iod radioactiv suturate pe scleră în dreptul tumorii;
(2) în stadiul II, când tumora nu a invadat încă orbita, deci peretele scleral este integru, se recomandă: (a) rezecţia sclero-coroido-retiniană, operaţie dificil de realizat şi cu rezultate funcţionale slabe; (b) enucleaţia – globul ocular se îndepărtează în totalitate prin secţionarea nervului optic cât mai la distanţă de peretele scleral pentru a minimaliza riscul diseminării celulelor tumorale;
(3) în stadiul III se practică exenteraţia orbitei, operaţie ce constă în îndepărtarea globului ocular şi a întregului conţinut orbitar, inclusiv periostul orbitar. Se asociază cu chimioterapia postoperatorie;
(4) în stadiul IV tratamentul este paleativ, chimioterapic.

Prognostic

Depinde de depistarea şi aplicarea precoce a tratamentului.

Tratamentul trebuie individualizat şi aplicat în colaborare cu medicul oncolog.

Capitolul 13
Pupila

1. Dinamică

Reflexul pupilar fotomotor

Componente. Sunt în număr de două una directă şi alta indirectă sau consensuală.
Reflexul fotomotor direct constă din contracţia pupilei ochiului iluminat după proiectarea unui fascicol de lumină asupra pupilei respective.
Reflexul fotomotor indirect sau *consensual* apare sub forma unei mioze a pupilei ochiului opus celui iluminat direct. Această mioză este mai puţin accentuată faţă de cea a ochiului iluminat direct.

Arc Reflex

Receptorii retinieni. Asigură transmiterea informaţiei privind cantitatea fluxului luminos ce pătrunde în ochi. Sunt aceiaşi receptori ce transmit informaţia vizuală şi anume conurile şi bastonaşele.
Calea aferenta (Fig. 13.1) incepe la receptorii retinieni(A) continua de a lungul nervului optic(B), chiasma optica(C) unde fibre se incruciseaza cu cele provenind de la retina ochiului congener.In continuare impulsurile nervoase se propaga prin tractul optic(D) pana in apropierea corpului geniculat lateral(E) unde calea reflexa se separa de caile optice si se continua spre nucleii pretectali(F) iar de aici la ambii nuclei Edinger-Westphal(G). (Fiecare dintre cei doi nuclei pretectali conduc impulsuri catre cei doi nuclei Edinger-Westphal). Aceasta conexiune bilaterala are cateva consecinte importante:
- pupilele celor doi ochi vor avea aceeasi dimensiune chiar daca unul din ochi este lipsit de senzatia luminoasa
- pupilele celor doi ochi se vor micsora chiar daca este stimulat un singur ochi(reflex fotomotor indirect)

Fibre pupiloconstrictoare, eferente (parasimpatice) (Fig. 13.1). După ce părăsesc nucleul Edinger-Westphal(G) se amestecă cu cele ale nervului oculomotor comun(H) şi ajung în orbită unde, prin intermediul ramurii destinate muşchiului oblic mic fac sinapsa în ganglionul ciliar(I) (primul neuron). Fibrele postganglionare (al ll - lea neuron) prin intermediul nervilor ciliari scurţi ajung la sfincterul pupilar(J).

Calea eferenta (irido-dilatatoare)simpatica (Fig.13.2).Este compusa din trei neuroni conectati prin sinapse
- primul neuron are originea in hipotalamus(A) si se indreapta spre centrul ciliospinal a lui Budge(B) din maduva cervicala(C8-T2)

- al doilea neuron preganglionar se intinde de la centrul ciliospinal prin ramurile comunicante albe si trunchiul simpatic(C) spre ganglionul cervical superior(D)
- neuronul al treilea (postganglionar) se intinde de la ganglionul cervical superior (asemenea unui plex neural) de a lungul carotidei interne,arterei oftalmice si nervilor ciliari lungi catre dilatatorul pupilar(E).

Reflexul pupilar la vederea de aproape

Este sinergic cu reflexul de acomodaţie şi convergentă şi se traduce printr-o mioză bilaterală atunci când cei doi ochi fixează un obiect apropiat de ochi, deci atunci când este solicitată convergenţa şi acomodaţia. Acomodaţia, convergenţa şi mioza sunt independente de lumină, ele se produc şi în întuneric (se observă în raze infraroşii). Este o mişcare sincinetică, nu este vorba de un reflex propriu-zis.

Reflex pupiloconstrictor sinergic cu acomodaţia. Calea aferentă pleacă de la nivelul retinei, elementul excitant fiind neclaritatea imaginii retiniene. Informaţia urmează calea retino-geniculo-striată şi de aici la nivelul nucleului Edinger-Westphal. Calea eferentă împrumută traiectul oculomotorului comun, ocoleşte ganglionul ciliar şi ajunge în ganglionul accesoriu al lui Axenfeld.

Reflex pupiloconstrictor sinergic convergenţei. Are drept stimul impulsurile proprioceptive provenite din contracţia muşchilor drepţi interni. Fibrele fac sinapsa în nucleul mezencefalic al convergentei (ganglionul Perlia), apoi prin nucleul Edinger-Westphal, unde formează o altă sinapsă, urmează calea eferentă ca şi precedentul.

2. Patologie

2.1 Tulburări ale staticii pupilare

Sunt reprezentate de modificări ale culorii, formei, poziţiei şi diametrului pupilei.

Modificări de culoare

În condiţii patologice pupila poate apărea alb-cenuşie în cataracte sau în cazul exudatelor organizate în aria pupilară (ocluzie pupilară); roşcată în cazul hemoragiilor intraoculare; verzuie în glaucomul congestiv; gălbuie în dezlipirile de retină, tumorile retiniene (retinoblastom), abcesul vitreean.

Modificări de formă

În urma modificărilor de formă, pupila poate deveni neregulată, policiclică sau asemănătoare unei frunze de trifoi în cazul iridociclitelor; ovalară vertical în glaucomul acut; cu contur dinţat în cazul rupturilor sfincteriene iriene postcontuzive; rectilinie într-un anumit sector în cazul iridodializelor postcontuzive; cu aspect de gaură de cheie în cazul coloblamelor iriene operatorii sau congenitale.

Modificări de poziţie

Poziţia excentrică a pupilei (numită corectopie) poate surveni în anomalii congenitale, după contuzii, plăgi perforante sau în urma unei afecţiuni inflamatorii.

Modificări ale diametrului pupilar

Se pot produce în sensul creşterii diametrului pupilei peste 4 mm (midriază) sau al reducerii acestuia sub 2 mm (mioză).

Midriază. Poate fi paralitică (paralizia sistemului parasimpatic) sau spastică (hiperactivitatea sistemului simpatic).

Midriaza paralitică survine în administrarea locală de parasimpaticolitice (atropină), paralizia perechii a lll - a (traumatică sau prin procese patologice), infecţii ale sistemului nervos (encefalite, meningite, afecţiuni demielinizante).

Midriaza spastică apare după instilarea locală a simpaticomimeticelor (cocaină, adrenalină), în tumori mediastinale sau în sindromul Pourfour de Petit.

Mioză. Poate fi paralitică (paralizie a sistemului simpatic) sau spastică (excitarea sistemului parasimpatic).

Mioza paralitică survine după instilarea substanţelor simpaticolitice (ergotamina) sau în paralizia simpaticului cervical (sindromul Claude Bernard Horner).

Mioza spastică apare după instilaţii oculare de substanţe parasimpaticomimetice (pilocarpină, acetilcolină).

2.2 Tulburări ale dinamicii pupilare

Principalele reflexe pupilare patologice sunt rigiditatea pupilară amaurotică, absolută şi fotomotorie.

Rigiditatea pupilară amaurotică

Se caracterizează prin cecitate unilaterală, midriază uşoară (sub acţiunea simpaticului), lipsa reflexului fotomotor direct şi a celui consensual al ochiul sănătos provocat de un stimul luminos al ochiului cu cecitatea absolută; în schimb este prezent reflexul fotomotor consensual al ochiului bolnav provocat de un stimul luminos al ochiului sănătos (căile centrifuge sunt normale.

Este datorată întreruperii patologice a căilor optice aferente (secţiune de nerv optic, atrofii).

Rigiditatea pupilară absolută

Se datoreşte întreruperii căilor centrifuge (secţiunea perechii a lll - a). Ochiul are vederea normală dar în zadar proiectăm lumina pe acest ochi căci pupila nu se va contracta (excitaţia nu mai poate pleca de la nucleul lui Edinger-Westphal); întrucât calea centripetă este normală, proiectarea luminii pe ochiul bolnav determină producerea reflexului consensual la ochiul opus.

Etiologiile mai frecvente sunt reprezentate de traumatisme la diferite nivele, infecţii ale sistemului nervos (encefalite), tulburări circulatorii (hemoragii, ramolismente), intoxicaţii (atropinică, prin toxină botulinică, oxid de carbon, plumb), boli metabolice (avitaminoză, diabet).

Rigiditatea pupilară fotomotorie izolată

Este cunoscută sub denumirea de semnul lui Argyll-Robertson şi se caracterizează prin mioză cu anizocorie, lipsă bilaterală a reflexului fotomotor direct şi consensual cu păstrarea celui de convergenţă şi acomodaţie. Se asociază de cele mai multe ori cu areflexia osteotendinoasă, mai ales patelară. Sunt afectate fibrele ce unesc nucleul pretectal de nucleul Edinger-Westphal,

dar sunt interesate uneori şi fibrele pupilomotorii simpatice.

Rigiditatea pupilară fotomotorie izolată considerată ca semn patognomonic pentru diferite localizări nervoase ale sifilisului (tabes şi mai puţin paralizia generală progresivă) poate fi întâlnită şi în alte afecţiuni: tumori ale tuberculilor quadrigemeni, zonă Zoster oftalmică, alcoolism cronic, scleroză în plăci.

Capitolul 14
Cristalinul

Afecţiunile cristalinului pot interesa forma, transparenţa şi poziţia cristalinului. Din punct de vedere etiologic afecţiunile cristalinului pot fi clasificate în afecţiuni congenitale şi dobândite.

În continuare vor fi analizate tulburările de transparenţă şi deplasările cristalinului.

1. Tulburările de transparenţă – Cataracte

Tulburările de transparenţă poartă numele de cataracte. Entitatea de cataractă cuprinde toate opacităţile cristaliniene indiferent de întinderea, etiologia, caracterul lor staţionar sau evolutiv.

Din punct de vedere etiopatogenetic pot fi clasificate în congenitale şi dobândite (primitivă, traumatică, complicată, patologică şi secundară).

1.1 Cataractele congenitale

Cataractele congenitale sunt opacităţi ce apar în cursul vieţii intrauterine, constatate la naşterea copilului sau mai târziu.

Etiopatogenie

Factorii etiologici ai cataractelor congenitale sunt:

- factori ereditari cu transmitere autosomal dominantă sau mai rar autosomal recesivă -10%;
- factori peristaltici (de mediu) ce pot acţiona asupra produsului de concepţie între ziua 14-a şi luna a 3-a de gestaţie dând embriopatii sau peste luna a 4-a dând fetopatii. Aceşti factori pot fi:

a. *infecţioşi* - infecţii virale materne (rubeola, parotidita epidemică, gripa, poliomielita, varicela, rujeolă, zona zoster), infecţii nevirale (sifilis), infestări parazitare (toxopasmoza mamei). Aceste afecţiuni constituie indicaţii de întrerupere medicală a cursului normal al sarcinii;

b. *metabolici* - galactozemie, diabet zaharat, hipoglicemia, hipocalcemia, deficitele proteice (triptofan), avitaminoze (A,B,C);

c. *toxici* - medicamente (corticosteroizi, talidomida, sulfamide), radiaţii;

d. *incompatibilitatea materno-fetală de Rh*;

e. *locali* - inflamaţii intrauterine;

f. *persistenţa de resturi embrionare* - ale vaselor hialoidiene determină cataracta polară posterioară.

Clasificare

Anatomoclinic cataractele congenitale sunt clasificate în:

a. cataracte **capsulare** şi **capsulolenticulare** - opacităţi cristaliniene limitate la porţiunea centrală a capsulei şi a straturilor superficiale ale lentilei. Pot fi: - anterioare - cataracta polară anterioară şi piramidală anterioară - sau posterioare - cataracta polară posterioară şi piramidală posterioară;

b. cataracte **lenticulare** - opacităţi ce interesează masa fibrelor cristaliniene. Ele pot fi:

-*nucleeare* - opacităţi la nivelul nucleului embrionar;

-*zonulare* sau perinucleeare - opacităţi la suprafaţa nucleului embrionar, nucleul embrionar şi cortexul rămânând transparente;

-*totală* - opacifierea tuturor straturilor cristaliniene.

Clinic

Cataracta congenitală se manifestă subiectiv prin scăderea acutăţii vizuale de diferite grade, iar obiectiv în câmpul pupilar se remarcă o pată albă limitată în cataracta parţială sau cuprinzând tot câmpul pupilar în cataractele totale. Ca semen asociate menţionăm: imposibilitatea de fixare, nistagmus, strabism, mişcări necoordonate ale globilor oculari, semnul " oculo-digital" prezent la copiii născuţi orbi (tendinţa copilului de a-şi introduce degetul în orbită).

Diagnosticul pozitiv

Se face pe baza datelor clinice.

Diagnosticul diferenţial

Se face cu alte boli ce duc la leucocorie: persistenţa vitrosului primitive, retinopatia prematurităţii şi gliomul (retinoblastomul).

Tratamentul

Tratamentul este chirurgical. Indicaţiile operatorii sunt în: cataractele congenitale bilaterale în care fundul de ochi nu se poate vizualiza şi în cataractele congenitale unilaterale.

Momentul operaţiei este precoce în primele săptămâni. Tehnica chirurgicală constă în extracţia extracapsulară pentru că zonula lui Zinn şi ligamentul hialoidocapsular sunt rezistente. Ca modalităţi de extracţie extracapsulară pot fi utilizate: discizii ale capsulei anterioare cu aspirarea maselor cristaliniene sau facoemulsificarea.

Corecţia afakiei postoperatorii se face cu lentile aeriene (sferice convergente), lentile de contact suple din silicon hidrogel sau cu implante de cristalin artificial.

1.2 Cataractele dobândite

Apar în timpul vieţii, sunt evolutive şi determină opacifierea totală a cristalinului. Ele pot fi primitive, complicate, patologice, traumatice şi opacifierea capsulei posterioare.

Cataractele primitive

După vârsta de apariţie pot fi *juvenile* (sub 45 de ani), *presenilă* (45-65 de ani) şi *senilă* (peste 65 de ani).

Etiopatogenia este incertă. Actualmente se acceptă teoria radicalilor liberi, care susţine că opacifierea cristalinului este determinată de o activitate a radicalilor liberi ce duce la reorganizarea proteinelor cristaliniene.

Clinic, simptomele şi semnele depind de forma clinică a cataractei şi de faza evolutivă. Există 3 forme clinice evolutive: cataracta corticală, nucleeară şi subcapsulară posterioară.

Decursul evoluţiei este acelaşi indiferent de vârstă.

a. Cataracta senilă corticală evoluează în **4 stadii**:

- stadiul **incipient** se manifestă subiectiv prin scăderea lentă a acuităţii vizuale, miodezopsii, diplopie monoculară, miopie tranzitorie c educe la diminuarea presbiopiei. Obiectiv se constată fine opacităţi cuneiforme sau spiculiforme, localizate periferic în cortexul anterior, posterior sau ecuator (Figura 14.1). Opacităţile apar albe cenuşii la examenul biomicroscopic, negre pe fondul roz al pupilei la examenul oftalmoscopic;
- stadiul de **intumescenţă** - datorită îmbibării cu apă, cristalinul devine intumescent, bombat. Acuitatea vizuală este mult diminuată, uneori până la numără degetele. Obiectiv se constată pupila alb cenuşie, iar cristalinul opacifiat are aspect gheţos. La examenul biomicroscopic fibrele cristaliniene opacifiate apar dilacerate de straturi lichidiene, camera anterioară este de profunzime mică datorită bombării cristalinului. Irisul este împins înainte datorită creşterii în volum a cristalinului şi poate conduce uneori la blocarea mecanică a unghiului camerian cu declanşarea unui glaucom secundar acut;
- stadiul de **maturitate** - se caracterizează prin opacifierea tuturor straturilor cristaliniene, surplusul de apă este eliminate şi cristalinul revine la volumul normal. Subiectiv, acuitatea vizuală este redusă la umbra măinii sau percepe senzaţia luminoasă. Obiectiv, la lumina zilei şi biomicroscopic se constată camera anterioară de profunzime normală, câmpul pupilar alb cenuşiu iar cristalinul este complet opacifiat cu aspect gheţos (Figura 14.2);
- stadiul de **hipermaturitate** (cataracta morganiană) - apare degenerarea şi lichefierea fibrelor din cortexul cristalinian cu fragmentarea lor în particule morganiene, proteice ce conferă aspectul alb lăptos al conţinutului cristalinian. Nucleul menţinându-se dens cade în jumătatea declivă a cristalinului (Figura 14.3). Concomitent procesul degenerative interesează şi capsula cristaliniană, care devine permeabilă şi permite trecerea proteinelor înafara cristalinului cu apariţia uneori a glaucomului secundar fakolitic, prin obstruarea porilor trabeculari de către particulele proteice. Acuitatea vizuală se menţine la umbra mâinii sau percepe senzaţia luminoasă.

b. Cataractele nucleare senile sunt opacităţi în nucleul cristalinian, straturile corticale rămânând transparente.

Subiectiv, se manifestă prin scăderea acuităţii vizuale mai ales la lumina intensă. Întunericul prin midriaza pe care o produce ameliorează acuitatea vizuală. Apare miopia cristaliniană, datorată condensării nucleului cristalinian, care progresează treptat ajungând până la -6-10 D.

Obiectiv la lumina zilei nu se observă nici o modificare a culorii pupilei. La biomicroscop nucleul apare cenuşiu sau cu un reflex brun- roşcat datorită depunerii de pigment melanic la nivelul nucleului. Cu oftalmoscopul se observă o umbră cenuşie. Evoluţia este îndelungată.

c. Cataracta subcapsulară poate fi anterioară sau mai frecvent posterioară.

Opacităţile subcapsulare anterioare sunt situate imediat sub capsula anterioară şi sunt asociate cu metaplazia epiteliului anterior al cristalinului. Cele posterioare sunt situate imediat înaintea capsulei posterioare şi asociate cu migrarea celulelor epiteliului anterior cristalinian. Funcţional bolnavii cu opacităţi subcapsulare posterioare prezintă tulburări de adaptare la lumina puternică a soarelui sau a farurilor. Prezintă de asemenea scăderea acuităţii vizuale la aproape.

Diagnosticul pozitiv

Se pune pe seama vârstei, simptomelor şi semnelor descrise mai sus şi prin lipsa bolilor oculare sau generale din antecedentele personale patologice ale pacientului.

Diagnosticul diferenţial

Trebuie efectuat cu:

- opacităţile corneene - sunt situate pe un plan anterior, superficial;
- secluzia - ocluzia pupilei - pupila apare alb cenuşie cu contur dinţat, lipsesc atât reflexele pupilare cât şi dilatarea pupilei consecutivă instilării unui midriatic;
- glaucomul conic simplu în care apare o scădere lentă a acuităţii vizuale, cristalinul fiind transparent, tensiunea intraoculară este peste valorile normale, existând modificări de câmp vizual şi de fund de ochi caracteristice glaucomului cronic simplu;
- flocoanele în vitros, manifestate subiectiv prin miodezopsii, mobile cu mişcările globului ocular.

Evoluţia

Este spre opacifierea completă a cristalinului şi durează 2-3 ani în cazul cataractei corticale şi 8-10 ani în cazul cataractei nucleeare.

Pronostic

Prognosticul vizual este în general bun.

Tratamentul

Cataractele primitive se tratează medical, optic şi chirurgical.

a. Tratamentul *medical* constă din administrarea de midriatice (tropicamidă), medicamente pe bază de iod ce încetineşte evoluţia opacităţilor cristaliniene (Quinax, Rubjovit), inhibitori de radicali liberi (Superoxid dismutaza, catalază, selenium). Aceste medicamente nu şi-au dovedit eficacitatea scontată.

b. Tratamentul *optic* se realizează prin corecţie optică corespunzătoare miopiei cristaliniene, mai ales in cataractele nucleare.

c. Tratamentul *chirurgical* este singurul eficace. Obiectivul tratamentului constă în îndepărtarea cristalinului opacifiat.

Momentul operator se recomandă efectuarea operaţiei de cataractă când scăderea acuităţii vizuale împiedică desfăşurarea activităţii cotidiene a bolnavului. Indicaţia operatorie este valabilă în toate cazurile de cataractă primitivă.

Contraindicaţiile operatorii sunt locale(afecţiunile inflamatorii ale anexelor globului ocular, dezlipirea de retină, atrofia nervului optic) şi generale (puseu hipertensiv, diabet zaharat decompensat,focare infecţioase, leziuni cardiace, boli acute ale căilor respiratorii). Practic aceste contraindicaţii sunt relative, după tratamentul lor operaţia putându-se efectua.

Pregătirea preoperatorie constă în: pregătirea psihologică a pacientului cu explicarea operaţiei şi a complicaţiilor sale, examenul general pe aparate şi sisteme, examenul ocular funcţional, biomicroscopic, oftalmoscopic şi tonometric, examinări de laborator (sumar de urină, VSH, hemoleucogramă, glicemie şi azot)

Preoperator se va efectua biometria oculară, care va stabili puterea dioptrică a cristalinului artificial care urmează să fie implantat, în funcţie de keratometrie şi diametrul antero-posterior al globului ocular.

Midriaza preoperatorie, obligatorie în extracţia extracapsulară a cristalinului trebuie să fie largă şi reversibilă, obţinută prin instilarea de midriatice de scurtă durată. Anestezia este locală prin injecţie parabulbară cu xilină sau topică.

Există trei tehnici operatorii:

a. Crioextracţia intracapsulară a cristalinului: cristalinul este extras în totalitate, inclusiv capsula, cu ajutorul unei criode refrigerate la - 30 grade Celsius. Actualmente această tehnică nu se mai utilizează deoarece este grefată de numeroase complicaţii intra şi postoperatorii, precum şi de imposibilitatea implantării unui cristalin artificial de cameră posterioară.

b. Extracţia extracapsulară a cristalinului, prin care se scoate capsula anterioară a cristalinului şi conţinutul cristalinului, capsula posterioară rămânând pe loc. Avantajele metodei constau în: permite implantarea de cristalin artificial de cameră posterioară, împiedică pierderea de vitros şi scade frecvenţa dezlipirii de retină postoperatorii.

c. **Facoemulsificarea** constă în fragmentarea cristalinului prin energie ultrasonică emisă de o piesă de mână, al cărei vârf introdus în camera anterioară poate fi activate şi astfel ultrasunetele pot acţiona asupra cristalinului. Este metoda actuală de operaţie în cataractă şi se poate efectua şi ambulator. Incizia mică în cornee clară, fără necesitatea suturii, oferă avantajul unei recuperări rapide a pacientului. În acest tip de tehnică operatorie se utilizează cristaline artificiale foldabile, care pot fi implantate prin incizie mică, intrasacular, sub protecţie de substanţe vâscoelastice.

Ochiul uman fără cristalin devine hipermetrop de aproximativ 10 dioptrii şi poartă numele de ochi afak

Modalităţile de corecţie ale ochiului afak sunt :

- cu lentile aeriene sferice convergente montate în rama de ochelari: la distanţă +10D şi pentru aproape +14 D în vedera compensării lipsei de acomodaţie;
- cu lentile de contact moi sferice , pentru distanţă şi un ochelar de +4 D pentru citit;
- cu implante de cristalin artificial de cameră posterioară.

Cataractele patologice

Sunt opacităţi cristaliniene evolutive, apărute în cadrul unor afecţiuni generale cum sunt:

- afecţiuni *metabolice* - diabetul zaharat mai ales la tineri şi la adulţi, hipocalcemia spontană sau paratireoprivă (opacităţi cu localizare subcapsulară posterioară);
- afecţiuni *endocrine* - hipotiroidismul,
- afecţiuni *hipofizare*;
- afecţiuni *dermatologice* - colagenoze, eczeme cronice;
- sindrom *Down*;
- degenerescenţa hepatolenticulară *Wilson;*
- *toxice generale* - ergotamină, dinitrofenol, corticosteroizi, săruri de aur;
- *toxice locale* - corticoizi, miotice.

Caracteristicile comune ale acestor cataracte sunt: bilaterale întotdeauna, se localizează în acelaşi strat de fibre, apar la tineri şi adulţi, evoluează rapid spre maturitate.

Tratamentul este întotdeauna chirurgical, constând în facoemulsificare.

Cataractele complicate

Reprezintă alterarea transparenţei cristalinului ca o consecinţă a unei afecţiuni oculare cu evoluţie cronică: inflamatorii (iridociclite subacute recidivante, coroidite şi corioretinite cronice, miopia forte, glaucomul, afecţiuni degenerative retiniene (retinopatia pigmentară, tumori

intraoculare şi dezlipirea de retină)

Patogenia acestor tulburări cristaliniene este explicată prin dereglarea in metabolismul cristalinului cauzată de procesele patologice oculare.

Caracteristicile comune ale cataractelor complicate sunt:întotdeauna unilaterale, debutează în cortexul superficial, prezintă o strălucire policromatică caracteristică şi sunt întotdeauna evolutive.

Tratamentul depinde de etiologia cataractei. Astfel, cataracta complicată în dezlipirea veche, tumorile intraoculare, glaucomul absolut, retinopatia pigmentară nu beneficiază de tratament chirurgical. Cataracta din uveite se poate opera la cel puţin 6 luni - 1 an după procesul inflamator acut. Cataracta miopigenă beneficiază de tratament chirurgical dacă macula nu este afectată în contextul miopiei forte.

Cataractele traumatice

Reprezintă opacifierea totală sau parţială a cristalinului ce apare după un traumatism ocular. În funcţie de mecanismul de producere cataractele traumatice pot fi:

a. cataracte traumatice **indirecte** sau contuzive - apar după o contuzie oculară la câteva ore sau ani. Debutul este subcapsular anterior sau posterior, cu aspect stelat (Figura 14.4). În aceste cataracte, capsula cristaliniană este aparent intactă;

b. cataracte traumatice **directe** - apar în urma plăgilor perforante oculare cu deshiderea concomitentă a capsulei cristaliniene anterioare. Umoarea apoasă pătrunde rapid în interiorul cristalinului,îmbibă şi opacifiază fibrele cristaliniene. Dacă ruptura capsulei este mare,fibrele cristaliniene herniază în camera anterioară. Prezenţa maselor cristaliniene in camera anterioară declanşează o uveită anafilactică sau un glaucom secundar facogenetic;

c. cataracte traumatice **prin corpi străini** intracristalinieni sau intraoculari, apărute după plăgi perforante oculare cu retenţie de corpi străini. Aceştia pot fi metalici (magnetici sau nemagnetici) şi nemetalici (minerali şi vegetali). Dacă corpii străini sunt metalici oxidabili, în timp se constituie cataracta siderotică (corpi străini feroşi) sau calcozică (corpi străini de cupru);

d. cataracte prin **agenţi fizici**: razele infraroşii (după expunerea îndelungată de ani de zile determină cataracta caloric-boală profesională la suflătorii în sticlă, topitori, furnalişti (electricitatea atmosferica sau electrocutarea, radiaţiile ionizate electromagnetice şi corpusculare explozia atomică).

Tratamentul cataractei traumatice este chirurgical, diferit în funcţie de etiologie,aspect clinic şi vârsta bolnavului. În majoritatea lor aceste cataracte sunt monoculare şi ridică problemă corecţiei optice a afakiei. Pentru recuperarea vederii binoculare,corecţia optică a afakiei monoculare se poate face numai cu lentile de contact sau implante de cristalin artificial. Corecţia clasică cu lentile aeriene determină anizeiconie de aproximativ 30%, ceea ce impiedică fuzionarea imaginilor la nivelul scoarţei cerebrale occipitale.

Opacifierea de capsulă posterioară

Reprezintă opacifierea capsulei posterioare a cristalinului precum şi a fibrelor cristaliniene rămase pe loc după extracţia extracapsulară a cristalinului sau facoemulsificare (Figura 14.5). Poate surveni şi prin resorbţia incompletă a unei cataracte traumatice directe.

Tratamentul se poate face cu laser Yag, care urmăreşte realizarea unei breşe mici,centrale la nivelul capsulei posterioare (Figura 14.6). Tratamentul chirurgical constând în discizia capsulei posterioare se aplică in cazurile când nu se poate aplica tratamentul laser(copii,capsula fibrozată groasă,Parkinson).

2. Deplasările cristalinului

Sunt congenitale şi câştigate.

2.1 Deplasările congenitale ale cristalinului

Sunt numite ectopii, sunt bilaterale şi mai frecvent superotemporale. Apar în cadrul unor sindroame: Marfan (Figura 14.7), Marchesani sau în homocistinurie.

2.2 Deplasările dobândite ale cristalinului

Pot fi:

- parţiale sau **subluxaţii**, când cristalinul deşi deplasat rămâne totuşi în câmpul pupilar;
- totale sau **luxaţii**, când cristalinul părăseşte câmpul pupilar.

Etiopatogenia deplasărilor dobândite ale cristalinului este reprezentată de:

a. traumatisme puternice ale globului ocular;

b. cauze patologice: ruptura mecanică a zonulei Zinn (panoftalmie, coroidite cronice), degenerescenţa sau atrofia zonulei (miopie forte, dezlipire de retină, senilitate, cataracta hipermatură).

Subluxaţia cristalinului

Reprezintă deplasarea parţială a cristalinului din loja sa (Figura 14.7).

Clinic, subiectiv se manifestă prin scăderea acuităţii vizuale, miopie, diplopie monoculară. Obiectiv, se constată camera anterioară inegală ca profunzime, iridodonezis, iridofacodonesis, prezenţa eventual a unei hernieri de vitros în camera anterioară, iar după dilatarea pupilei se poate vedea în aria pupilară ecuatorul cristalinului şi două zone: una neagră - zona afakă şi una uşor opalescentă - zona cu cristalin.

Evoluţia poate fi marcată de apariţia unui glaucom secundar.

Tratamentul este numai chirurgical şi este indicat în prezenţa glaucomului secundar.

Luxaţia cristalinului

Reprezintă deplasarea în totalitate a cristalinului din loja sa. Poate fi: anterioară, posterioară (în vitros) sau subconjunctival.

a. **Luxaţia anterioară** a cristalinului se manifestă subiectiv prin scăderea bruscă a acuităţii vizuale urmată după un timp scurt de durere oculară accentuată, determinată atât de iritaţia corneeană prin contactul cristalinului cu endoteliul corneean, cât şi glaucomului secundar acut prin blocarea mecanică a unghiului camerular de către cristalinul luxat. Obiectiv, se constată o cameră anterioară mai profundă, cristalinul apare ca o picătură de ulei în apă, în camera anterioară (Figura 14.8). Tratamentul este chirurgical de urgenţă şi constă în extracţia cristalinului luxat.

b. **Luxaţia posterioară** în vitros a cristalinului este mai bine tolerată. Subiectiv apare scăderea bruscă a acuităţii vizuale sau ameliorarea acuităţii vizuale dacă cristalinul luxat a fost opacifiat. Obiectiv, se constată camera anterioară profundă, iridodonezis (mişcarea de tremurare a irisului în absenţa suportului cristalinian), absenţa cristalinului din loja sa. La examenul oftalmoscopic se observă prezenţa cristalinului luxat în partea declivă a vitrosului (Figura 14.9). În timp pot apare complicaţii: uveita facoanafilactică sau glaucomul secundar facogenetic. Tratamentul chirurgical se extragere a cristalinului din vitros, poate fi temporizat atât timp cât cristalinul este bine tolerat. In momentul apariţiei

complicaţiilor se procedează la extracţia cristalinului din vitros prin vitrectomie posterioară şi facofagie.

c. **Luxaţia subconjunctivală** a cristalinului survine brusc după traumatisme contusive violente ce duc la rupturi sclerale subconjunctivale în apropierea limbului cu expulzarea cristalinului subconjunctival. Subiectiv apar dureri oculare de intensitate mare şi pierderea vederii. Obiectiv, se constată edem palpebral, sufuziuni sanghine subconjunctivale, bombarea lenticulară a conjunctivei într-un anumit sector, camera anterioară este plină de sânge - hipemă şi globul ocular foarte hipoton. Se impune intervenţia chirurgicală de urgenţă: îndepărtarea cristalinului şi sutura plăgii sclerale. În astfel de situaţii globul ocular este compromis funcţional.

DE REȚINUT!

- Cataracta este cea mai frecventă cauză de scădere cronică a acuităţii vizuale la vărstnici.
- După vârsta de 65 de ani tulburările de transparenţă sunt cvasifiziologice.
- Se trădează frecvent prin pupila alb-cenuşie, diagnostic la îndemâna medicului de familie sau prin dispariţia reflexului roşu al pupilei.
- Cataracta congenitală necesită tratament chirurgical cât mai precoce.
- Facoemulsificarea reprezintă metode de elecţie în operaţia de cataractă cu implant de cristalin artificial de cameră posterioară foldabil.
- Prognosticul vizual postoperator este favorabil.

Capitolul 15
Glaucomul. Tensiunea intraoculară.

1. Tensiunea intraoculară

1.1 Noţiuni de anatomie şi fiziologie

Tensiunea (presiunea) intraoculară reprezintă presiunea exercitată de lichidele intraoculare asupra pereţilor globului ocular. La adult peretele ocular (tunica sclero-corneană) nu este distensibil, fluxul umorii apoase fiind principalul determinant al presiunii.

Tensiunea intraoculară este rezultatul echilibrului dintre:

- Rata de secreţie a umorii apoase
- Rata de eliminare a umorii apoase.

Secreţia umorii apoase

Corpul ciliar este divizat în două părţi: anterioară, pars plicata şi posterioară, pars plana. Pars plicata este compusă din zeci de procese ciliare radiare cu orientare spre camera posterioară. Fiecare proces conţine o arteriolă centrală cu reţea capilară bogată şi este tapetat de epiteliu dublu stratificat, pigmentat şi nepigmentat.

Umoarea apoasă se produce în camera posterioară la nivelul epiteliului nepigmentat al pars plicata în principal printr-un proces metabolic activ de secreţie care este responsabil pentru circa 75% din cantitatea formată. Transportul activ este consumator de energie implicând ATP-ază NaK dependentă şi activitatea anhidrazei carbonice (cu rol insuficient elucidat). 25% din umoarea apoasă este formată pasiv (ultrafiltrare şi difuzie).

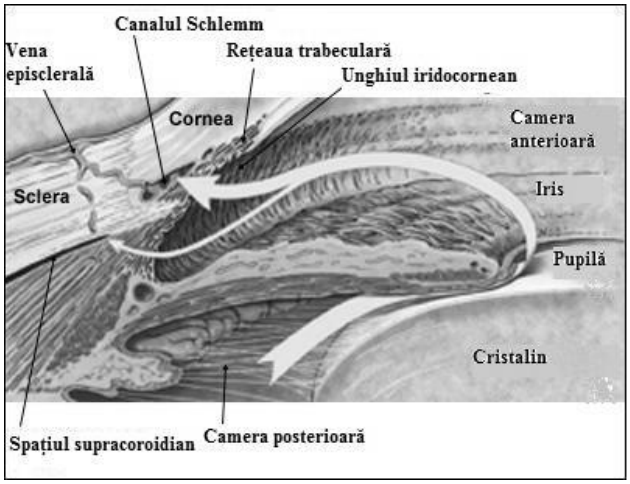

Fig. 1 – circuitul umorii apoase

Umoarea apoasă trece în camera anterioară prin orificiul pupilar și este eliminată la nivelul unghiului irido-cornean (Fig 1).

Umoarea apoasa îndeplineşte următoarele funcţii:

- Determină presiunea oculară;
- Asigură un mediu optic transparent;
- Furnizează oxigen şi elemente nutritive pentru cristalin şi cornee (structuri avasculare) şi elimină produşii lor de metabolism.

Eliminarea umorii apoase

Umoarea apoasă urmează 2 căi de scurgere: trabeculară majoritară şi uveosclerală.

1. Calea trabeculară – responsabilă pentru eliminarea a 90% din umoarea apoasă.

Unghiul iridocornean este situat în periferia camerei anterioare delimitat de rădăcina irisului, posterior şi endoteliul cornean, anterior. Sistemul de drenaj este situat la nivelul unghiului şi este format din ţesutul trabecular şi canalul Schlemm. Histologic aceste structuri aparţin limbului sclerocornean (care denumeşte joncţiunea dintre cornee şi scleră).

Ţesutul trabecular. Tapetează unghiul camerian. Prin suprapunerea unor lamele de țesut cu orificii al căror diametru scade spre exterior se formează o rețea trabeculară asemănătoare unei site. Orificiile a două lamele succesive nu sunt aliniate. Rezultă un sistem de canale tortuoase situate între camera anterioară şi canalul Schlemm.

Canalul Schlemm. Umoarea apoasă trece prin rețeaua trabeculară și ajunge în canalul Schlemm. Acesta este un vas circumferenţial situat intralimbic. Din peretele extern al canalului ies un număr de 20-30 vase eferente – **canale colectoare**. Acestea se varsă în venele din **plexul venos episcleral**, unele direct, altele indirect prin formarea **plexului intrascleral profund**.

2. Calea uveosclerală – elimină restul de 10% din umoarea apoasă. Umoarea apoasă are acces la stroma iriană şi ciliară şi este drenată de circulaţia proprie a acestor structuri. Această cale poate fi activată preferenţial de preparate topice utilizate în tratamentul glaucomului (analogi de prostaglandine).

1.2 Valoarea normală a tensiunii intraoculare

Valorile normale ale tensiunii intraoculare sunt situate între 10 şi 21 mmHg, cu o medie de 16 mmHg. Copiii au TIO mai redusă, vârstnicii mai crescută. Tensiunea intraoculară nu este constantă, prezintă variaţii pe parcursul unei zile. În general valoarea cea mai ridicată este dimineaţa (între ora 8-12), după care scade spre seară. Amplitudinea variaţiei diurne este cuprinsă între 3-5 mmHg la majoritatea persoanelor sănătoase. Fluctuaţiile sunt mai ample la pacienţii glaucomatoşi. O singură înregistrare a tensiunii intraoculare poate fi aşadar înşelătoare nefiind obligatoriu valoarea maximă din acea zi.

1.3 Modificările patologice ale tensiunii intraoculare

Creşterea tensiunii intraoculare peste 22 mmHg sau oscilaţii zilnice mai mari de 5 mmHg constituie sindromul de hipertensiune oculară iar scăderea ei sub 10 mmHg sindromul de hipotensiune oculară. Presiunea intraoculara crește atunci când există blocaje ale scurgerii umorii apoase, cum se intâmplă în glaucom sau atunci când există hipersecreție de umoare apoasă, mult mai rar.

Hipotonia oculară persistentă produsă prin hiposecreţia umorii apoase sau exagerarea scurgerii sale, prin tulburările de nutriţie oculară pe care le cauzează conduce la atrofia globului ocular. Frecvent este consecinţa unor plăgi oculare perforante, nesuturate sau cu suturi neetanşe; dezlipire de retină cu ruptură retiniană (lichidul intraocular va avea acces subretinian); inflamaţii oculare cu blocarea secretorie a corpului ciliar (iridociclite – în acest caz pot exista şi hipertonii oculare dacă blocarea scurgerii trabeculare prin inflamaţie sau resturi celulare este mai importantă decât scăderea secreţiei ciliare) .

1.4 Metode de măsurare a tensiunii intraoculare

Tensiunea intraoculară poate fi aproximată prin palparea digitală a globului ocular sau se măsoară cu aparate numite tonometre şi se exprimă în mmHg.

A.Palparea digitală

Este examenul care permite aprecierea aproximativă a tensiunii globului ocular. Pacientul priveşte în jos, examinatorul sprijină degetele 3-4 ale ambelor mâini pe fruntea pacientului iar cu ajutorul celor două indexe aplică transpalpebral presiuni alternative asupra globului ocular. Presiunea intraoculară este apreciată în funcţie de fluctuenţa percepută. Metoda palpatorie nu este precisă, furnizează însă rapid şi fără instrumentar informaţii asupra stării presionale a ochiului.

Este o metodă utilă în practica oftalmologică reuşind singură confirmarea sau respingerea diagnosticului de atac de glaucom. Pentru medicul nespecialist impresia de glob tare (pietros) la palparea digitală a ochiului roşu dureros permite excluderea unei conjunctivite banale şi urgentarea trimiterii pacientului către un centru oftalmologic cu suspiciune de atac de glaucom. De asemenea este aplicabilă în condiţii în care metodele instrumentale sunt contraindicate – plăgi oculare perforante, infecţii ale suprafeţei ochiului (conjunctivite).

B. Metode tonometrice

Există două metode: tonometria prin indentație și tonometria prin aplanație. În ambele cazuri este vorba despre instrumente care se aplică pe centrul corneei.

Tonometrie prin indentaţie.

Măsoară depresiunea corneană rezultată prin aplicarea pe suprafaţa ei a unui tonometru cu o greutate cunoscută. Cel mai utilizat tonometru de acest tip este cel creat de Schiotz în anul 1905 (Fig. 15.1). Este alcătuit dintr-un cilindru vertical (gol pe dinăuntru) mai lat la extremitatea sa distală pentru a forma un picior cu concavitatea inferioară care se sprijină pe cornee. Prin axul cilindrului se introduce o tijă metalică de greutate cunoscută. Tija culisează liber în cilindru, extremitatea inferioară realizând indentaţia corneei în aria centrală. Extremitatea superioară a tijei pune în mişcare un indicator în faţa unei scale gradate prin intermediul unui sistem de pârghii. Indentaţia corneană produsă este apreciată în unităţi de scală – între 0 (TIO maximă) şi 20 diviziuni (TIO minimă). Cu ajutorul unui tabel unităţile de scală sunt transformate în mmHg. De exemplu valoarea de 5 unităţi corespunde unei TIO de 17,3 mmHg. Deşi valorile sunt furnizate cu zecimală instrumentul nu este atât de exact.

Determinarea TIO se realizează cu pacientul în decubit dorsal sub anestezie locală cu instilaţii Xilină 2%. Instrumentul trebuie aşezat perpendicular pe centrul corneei. În acest sens pacientul va fi instruit să privească spre un reper, propriul deget ridicat în faţă. Manevrele trebuie executate cu blândeţe fără a exercita presiune suplimentară asupra globului (Fig.15.2).

Tonometrie prin aplanaţie.

Este cea mai exactă metodă de determinare a TIO.

Măsoară forţa necesară pentru a aplatiza o anumită suprafaţă corneeană (o arie centrală cu diametrul de aproximativ 3,06 mm). Cel mai utilizat tonometru de acest tip este aplanotonometrul Goldmann (Fig.15.3). Aparatul este ataşat la biomicroscop. Este alcătuit din dispozitivul de aplanaţie şi balanţa de torsiune. Forţa de apăsare se modifică printr-un buton lateral cu un tambur gradat şi este transmisă prin braţul mobil la dispozitivul de aplanaţie – un trunchi de con din plastic transparent conţinând un dispozitiv prismatic care dedublează şi deplasează imaginea ariei aplanate. Prismele au bazele opuse astfel ca jumătăţile superioare şi inferioare ale imaginii să fie deplasate în direcţii opuse. Imaginea prezintă două jumătăţi de cerc decalate, care trebuie aduse în contact (Fig.15.4).

Se practică anestezie locală cu Xilină 2% şi se instilează în sacul conjunctival o picătură de fluoresceină sodică 2%. Pacientul este aşezat la biomicroscop. Se pune în contact prisma cu suprafaţa corneeană şi se priveşte prin ocularul biomicroscopului având fanta deschisă la maximum şi introdus filtrul albastru. Se constată prezenţa a două semicercuri galbene (culoarea

fluoresceinei în lumină albastră) care corespund suprafeţei aplanate. Se creşte progresiv presiunea pe cornee până când semicercurile ajung în contact prin partea lor internă, moment în care presiunea aplicată pe cornee a devenit egală cu cea intraoculară (Fig.15.5). Se citeşte pe tambur presiunea exercitată în grame şi înmulţind cifra cu 10 obţinem presiunea oculară în mmHg.

Există şi variante portabile de tonometre cu aplanaţie, cel mai folosit fiind aplanotonometrul Perkins (Fig.15.6).

Tonometria noncontact. Tonometrul 'Air-puff' se bazează pe principiul aplanaţiei care este însă obţinută printr-un jet de aer direcţionat pe cornee. Timpul necesar pentru a realiza aplatizarea corneei este direct proporţional cu TIO. Este uşor de efectuat, nu necesită anestezie. Măsurătoarea este însă inexactă, în general valorile furnizate fiind mai mari ca la metoda Goldmann.

1.5 Examinarea pacientului cu glaucom

Investigaţia glaucomului nu se opreşte la determinarea valorii TIO. În suspiciunile de glaucom şi în numeroase alte afecţiuni se mai practică: oftalmoscopia, explorarea câmpului vizual, gonioscopia.

A. Oftalmoscopia

Permite examinarea fundului de ochi cu urmărirea papilei (capul nervului optic), a vaselor retiniene (artera şi vena centrală a retinei cu câte un ram în fiecare cadran) şi a maculei.

Tehnic se realizează cu ajutorul oftalmoscopului portabil sau prin biomicroscopia fundului de ochi – cu lentilă de 90 dioptrii la biomicroscop. Această ultimă metodă este mai valoroasă permiţând o examinare tridimensională şi panoramică.

În cazul particular al glaucomului se urmăreşte în special papila nervului optic. Excavaţia fiziologică este o mică depresiune gălbuie în centrul papilei roz, semnificând absenţa fibrelor optice (axonii celulelor ganglionare) la acest nivel. Raportul cupă supra disc (C/D) exprimă diametrul excavaţiei comparativ cu diametrul papilei. Valori peste 0,3 sunt patologice fiind o consecinţă a pierderii de fibre optice.

Explorarea papilei se poate face în prezent prin tehnici complexe: angiofluorografia retiniană, stereofotografia, tomografia în coerenţă optică sau cu scanare laser.

B. Explorarea câmpului vizual

Este cea mai importantă evaluare funcţională în glaucom. Modificările de câmp vizual permit stabilirea prezenţei bolii iar urmărite în timp sunt importante pentru evoluţie şi stabilirea eficienţei terapeutice.

În prezent perimetria statică computerizată este cea mai utilă metodă de explorare a câmpului vizual (Fig.15.7). Perimetrele moderne furnizează indicatori ai atenţiei bolnavului în timpul examinării şi sunt dotate cu un soft care realizează analiza statistică a modificărilor câmpului sau comparaţii cu normalul vârstei (Fig.15.8).

C. Gonioscopia

Permite examinarea unghiului iridocornean. Se utilizează o lentilă specială cu una sau mai multe oglinzi înclinate, care se plasează pe cornee – lentila Goldman (Fig.15.9). Imaginea unghiului se urmăreşte în oglindă.

Unghiul se prezintă ca o succesiune de benzi albe şi pigmentate situate între cornee și iris (Fig.15.10).

În funcţie de elementele din unghi identificate se stabileşte gradul de deschidere a unghiului – între gradul 4 (cel mai deschis, cu cele 4 linii vizibile) şi gradul 1 (cel mai îngust). Dacă nu se observă nici un element unghiul este închis (gradul 0). Gonioscopia este astfel esenţială pentru diferenţierea între glaucomul cu unghi deschis şi glaucomul cu unghi închis.

Pe lângă gradul de deschidere se mai pot identifica diferite elemente patologice în unghi – malformaţii congenitale în glaucomul congenital, neovase, corpi străini, modificări posttraumatice, cicatrici, depuneri de pigment.

2. Glaucomul

Definiţie

Glaucomul reuneşte un grup de stări patologice caracterizate prin:

- *Presiune intraoculară* crescută
- Alterări ale papilei nervului optic (*excavaţie papilară*)
- Defecte de *câmp vizual.*

Această definiţie este însă nesatisfăcătoare întrucât uneori pierderile de câmp vizual nu se corelează cu valorile tensiunii intraoculare.

O definiţie mai generală ar putea fi: glaucomul este o suferință a nervului optic, progresivă, multifactorială asociată frecvent dar nu obligatoriu cu hipertensiune intraoculară. Există forme de glaucom cu valori ale tensiunii intraoculare (TIO) în limitele normale statistic (<21 mmHg). Nivelul TIO peste care se produce lezarea papilei cu apariția de scotoame pe câmpul vizual este aşadar o caracteristică individuală, unii ochi fiind sensibili la valori de tensiune considerate normale pentru majoritatea persoanelor.

Clasificare

În funcţie de aspectul unghiului iridocornean glaucomul poate fi:

- **Cu unghi deschis**
- **Cu unghi închis**

Din punct de vedere etiologic există:

- **Glaucom primar – fără afecţiuni oculare preexistente care să afecteze unghiul**
- **Glaucom secundar – afecţiuni oculare preexistente alterează unghiul**

După vârsta de debut există:

- **Glaucom dobândit (de tip adult)**
- **Glaucom congenital**
  - **Congenital propriu-zis (la naştere)**
  - **Infantil (0-3ani)**
  - **Juvenil (3-30ani)**

În fucție de evoluția clinică glaucomul poate fi:

- **Acut/Subacut**
- **Cronic**

2.1 Glaucomul primar

A. Glaucomul primar cu unghi deschis

Este o boală cronică, progresivă, bilaterală, uneori cu evoluţie asimetrică. Este cea mai frecventă formă de glaucom interesând 1% din populaţia cu vârstă peste 40 ani fiind una dintre

principalele cauze de orbire la vârstnic. Este o boală subversivă, cel mai adesea pacienţii nu prezintă nici un simptom, iar diagnosticul apare la un consult de rutină sau când vederea este pierdută.

Patogeneză

Din cauze incomplet elucidate creşte rezistenţa de scurgere a umorii apoase la nivelul unghiului iridocornean – în special în partea profundă a trabeculului (Fig. 2-A). Secreţia umorii apoase la nivel ciliar rămâne constantă astfel încât presiunea intraoculară creşte. Hipertensiunea intraoculară determină în mod secundar alteraţii anatomice cu pierdere de fibre optice (axoni ai celulelor retiniene ganglionare) şi tulburări funcţionale (alterări ale câmpului vizual şi ulterior ale acuităţii vizuale).

Evenimentul final este reprezentat de moartea celulelor retiniene ganglionare prin apoptoză. Două teorii încearcă să explice modul în care apoptoza se produce: **teoria mecanică** susţine că nivelul ridicat al TIO este suficient pentru apariţia leziunilor glaucomatoase (presiunea se exercită asupra papilei, axonii nervului optic sunt comprimaţi pe o lamina cribrosa rigidă şi sunt distruşi în timp) şi **teoria ischemică** în care tulburările de circulaţie la nivelul vaselor papilare sunt cel puţin la fel de importante.

Factori de risc

Glaucomul primar cu unghi deschis apare în special la persoane peste 40 ani, fără predilecţie pentru sex. Persoanele cu istoric familial pozitiv prezintă un risc suplimentar de glaucom. Componenta genetică nu este complet elucidată, transmiterea fiind multigenică şi multifactorială (se transmite mai degrabă o predispoziție, de exemplu o conformație particulară a papilei).

Simptome

Simptomatologia este absentă până în fazele tardive ale bolii. Cel mai adesea pacienţii sunt diagnosticaţi accidental, când se prezintă pentru prescripţia de ochelari sau în momentul în care acuitatea vizuală este compromisă la unul dintre ochi. Afecţiunea este obligatoriu bilaterală dar cu evoluţie asimetrică. Scăderea acuităţii vizuale este primul simptom, pierderea fiind în acest moment ireversibilă. Diagnosticul se realizează ideal în faze incipiente în urma unei activităţi exhaustive de screening la toate nivelele (Clinică sau Cabinet de Optică Medicală).

Diagnostic

Triada caracteristică a glaucomului este constituită din (1) hipertensiunea oculară; (2) excavaţia papilei nervului optic şi (3) modificările câmpului vizual. Prezenţa unuia dintre cele 3 semne defineşte **suspectul de glaucom**.

Hipertensiunea oculară. Este moderată, cu valori cuprinse între 22-40 mmHg. Intervalul de timp între instalarea unei tensiuni oculare ridicate şi apariţia deficitelor de câmp vizual este în medie de 20 ani. Există o formă clinică de glaucom cu tensiune joasă în care valorile sunt sub 21 mmHg iar diagnosticul se stabileşte în funcţie de prezenţa celorlalte semne. TIO este determinată prin metode tonometrice (vezi capitolul `Presiune intraoculară'), obligatoriu aplanotonometrie.

Excavaţia papilară. Reprezintă exagerarea depresiunii centrale fiziologice a papilei, raportul cupă supra disc (C/D) având valori de peste 0,3 (Fig.15.11). Se produce în urma pierderii de fibre

optice. Procesul începe frecvent segmentar, cu o incizură în cadranul temporal inferior (din motive legate de circulaţia proprie a papilei), producând o creştere a mărimii diametrului vertical al excavaţiei (Fig.15.11, Fig.15.12). Din aceleaşi motive poate fi observată uneori o mică hemoragie papilară (Fig. 15.13). Frecvent există asimetrie între cei doi ochi (Fig.15.14). In jurul papilei glaucomatoase apare frecvent un inel atrofic gălbui: haloul glaucomatos (Fig. 15.15). Vasele centrale ale papilei sunt deplasate nazal şi fac cot la marginea excavaţiei. Treptat excavaţia se extinde cuprinzând întreaga papilă (papilă total excavată caracterizând atrofia optică glaucomatoasă – Fig.15.16, Fig.15.17). Papila nervului optic este investigată prin metode oftalmoscopice şi imagistice.

Modificările câmpului vizual. Succed apariţiei primelor semne de excavaţie papilară. Modificările de câmp vizual pot fi uşor înţelese cunoscând modul de distribuţie retiniană a fibrelor optice. Fibrele care provin din maculă și cele nazale au traiect direct spre papilă, fibrele temporale au traiect arcuat (superior şi inferior de maculă îmbrăţişând-o Fig.15.18). Fibrele din jumătatea superioară nu se intersectează cu cele din jumătatea inferioară. Ca o consecință a distrugerilor axonale progresive apar inițial mici scotoame izolate în aria centrală de 30 grade a câmpului vizual – la început nelegate de pata oarbă dar fuzionând ulterior cu ea (Fig.15.19). Progresia defectelor determină formarea **scotomului arciform** în jurul punctului de fixaţie. În timp se pot dezvolta defecte largi, dezvoltate în special spre periferie. În momentul în care defectul interesează şi punctul de fixaţie, acuitatea vizuală scade brusc şi pacientul se prezintă la medic într-un stadiu avansat. În final ultima insulă de vedere localizată în câmpul temporal se stinge şi se instalează cecitatea.

Câmpul vizual este explorat prin metode perimetrice, în special perimetrie statică computerizată.

Alte investigaţii în glaucom

Cele 3 semne descrise permit diagnosticul de glaucom dar nu permit precizarea formei clinice. Astfel oftalmoscopia, tonometria, perimetria se completează cu: biomicroscopie, gonioscopie, metode imagistice.

Biomicroscopia în glaucom

Glaucomul primar cu unghi deschis prezintă un pol anterior normal. Prin biomicroscopie se pot face aprecieri asupra adâncimii camerei anterioare şi implicit asupra gradului de deschidere a unghiului înainte de gonioscopie.

Gonioscopia

Este obligatorie pentru a stabili forma clinică a glaucomului şi a confirma un glaucom cu unghi deschis. Pune în evidenţă un unghi camerian deschis cu vizibilitatea tuturor elementelor caracteristice de aspect normal.

Metode imagistice

Modificările de câmp vizual apar când peste 20% din fibrele optice sunt iremediabil pierdute. Perimetria rămâne o metodă subiectivă şi imprecisă mai ales în stadii iniţiale. Există o serie de investigaţii utile în diagnosticul precoce şi pentru urmărirea evoluţiei glaucomului: tomografia în coerenţă optică (OCT – Fig. 15.20), tomografia prin scanare laser (HRT – Fig.15.21).

Diagnostic diferenţial

Principala dificultate constă în confirmarea diagnosticului la un suspect de glaucom.

Diagnosticul diferenţial trebuie să excludă formele secundare de glaucom cu unghi deschis şi glaucomul cronic cu unghi închis.

Screening

Persoanele cu istoric familial de glaucom trebuie investigate periodic începând cu vârsta de 40 ani. Cuprinde obligatoriu oftalmoscopie, tonometrie, perimetrie. Metodele imagistice sunt insuficient implementate fiind costisitoare şi cu rol încă neclar.

Evoluţie

Este lentă asimptomatică până în stadii tardive. Stadiul final este reprezentat de glaucomul absolut – glob ocular fără vedere cu excavaţie totală. Este cazul pacienţilor nediagnosticaţi (formele asimetrice în special) sau cu tratament ineficient. Există 20% din glaucoame care evoluează nefavorabil în ciuda tratamentului.

Tratament

În prezent toate preparatele antiglaucomatoase urmăresc scăderea TIO. Tratamentul, fie medicamentos local (preparate topice) fie chirurgical nu vindecă pacientul cu glaucom. Glaucomul este o boală care poate duce la orbire dar care poate fi controlată (nu vindecată) dacă diagnosticul este precoce şi tratamentul este corect.

Nu există un nivel de totală siguranță pentru TIO. În practică însă valori de 16mmHg determină rar progresia leziunilor.

Tratamentul medicamentos local cuprinde (Tabelul 1): betablocante, inhibitori de anhidrază carbonică, analogi de prostaglandine, parasimpaticomimetice, combinaţii fixe. Unele scad formarea umorii apoase altele cresc eliminarea.

Tabelul 1 – preparatele topice utilizate în tratamentul glaucomului.

Clasa medicament	***Doză (picături/zi)***	***Reacții adverse***	***Exemple (Substanță activă – Preparat comercial)***
Betablocante	2x1	Bradicardie, bloc cardiac, bronhospasm, depresie.	timolol – Timolol, betaxolol – Betoptic.
Inhibitori anhidrază carbonică	3x1	Rare	brinzolamidă – Azopt, dorzolamidă – Trusopt.
Analogi prostaglandine	1x seara	Creșterea genelor, pigmentarea irisului, congestie oculară.	latanoprost – Xalatan, travoprost – Travatan.
Miotice (parasimpaticomimetice)	4x1	Încețoșarea vederii, congestie oculară.	Pilocarpină.

Betablocante. Scad tensiunea oculară prin reducerea formării umorii apoase. Trebuie utilizate cu prudență la pacienți cu bradicardie, astm brosnșic. Ca la orice preparat topic oftalmologic flaconul se înlocuieşte lunar.

Inhibitori de anhidrază carbonică. De asemenea determină scăderea secreţiei umorii apoase cu eficienţă similară betablocantelor. Efectele adverse sunt rare.

Analogi de prostaglandine. Sunt cele mai noi preparate antiglaucomatoase şi cele mai eficiente. Cresc eliminarea umorii apoase (calea uveosclerală). Au avantajul dozei unice de administrare, seara, determină însă reacții iritative oculare, pigmentare iriană permanentă sau creșterea genelor.

Combinaţii fixe. Sunt combinații între betablocante și celelalte clase. Efectul este cumulat şi complianţa mai bună din partea pacientului care utilizează un singur flacon conținând două preparate.

Parasimpaticomimetice. Sunt puțin eficiente în glaucomul primar cu unghi deschis, se utilizează mai ales în atacul de glaucom.

Tratamentul începe cu un singur preparat (frecvent betablocant sau prostaglandină). Dacă nu este eficient se înlocuieşte sau se folosesc combinații. Fig.15.22 ilustrează modul de administrare a preparatelor topice.

Tratamentul chirurgical. Dacă tratamentul medicamentos este ineficient, nereușind normalizarea TIO sau câmpul vizual continuă să se deterioreze, glaucomul trebuie operat. Metoda cea mai utilizată este **trabeculectomia** – operaţie filtrantă prin care se creează o cale de eliminare a umorii
apoase din camera anterioară către spaţiul subconjunctival înafara globului ocular. Se realizează o fereastră la nivelul unghiului, protejată de un volet scleral (Fig. 15.23). Intervenţia este completată de realizarea unei căi de drenaj a umorii apoase din camera posterioară în cea anterioară transirian, prin iridectomie periferică cu formarea unui orificiu la rădăcina irisului – colobom irian artificial (Fig. 15.24). Nu rareori vor fi necesare intervenţii repetate când vechea trabeculectomie îşi pierde eficienţa. Pacientul operat nu este considerat vindecat și va necesita reevaluări periodice.

Trabeculoplastia laser presupune aplicaţii laser direct pe trabecul sub gonioscopie dar eficienţa este limitată (Fig. 15.25).

Prognostic

Fără tratament glaucomul progesează și determină orbire. În majoritatea cazurilor tratamentul medicamentos sau chirurgical este eficient pentru controlul afecțiunii oprind deteriorarea funcțională. Glaucomul nu se vindecă însă iar pacienții rămân toată viața sub control oftalmologic.

Glaucomul primar cu tensiune normală

Identic cu forma descrisă anterior cu excepţia TIO care se menţine în limite normale statistic. Reprezintă un argument în plus pentru implicarea fenomenelor ischemice în patogeneza glaucomului primar.

B. Glaucomul primar cu unghi închis

Glaucomul primar cu unghi închis este o afecţiune în care creşterea tensiunii intraoculare rezultă prin blocarea unghiului irido-cornean de către rădăcina irisului**.** Închiderea poate fi totală sau parţială. Boala apare pe fondul unei predispoziţii anatomice – orice unghi îngust, sub 20 grade se poate închide în anumite condiţii. Este bilaterală dar frecvent asimetrică. Apare la 0,1% din populaţia peste 40 ani.

Spre deosebire de glaucomul primar cu unghi deschis simptomele sunt importante – se manifestă zgomotos cu ochi roșu dureros!

Factori anatomici predispozanţi

a) inserţia anterioară a irisului;
b) camera anterioară îngustă ;
c) cristalinul voluminos într-un ochi mic – camera anterioară se îngustează cu vârsta, cristalinul fiind singura structură oculară care îşi continuă creşterea;
d) axul antero-posterior al globului mai scurt decât normal – glaucomul cu unghi închis este mai frecvent la hipermetropi şi la femei (globi oculari mai mici).

Patogeneză – blocul pupilar

Glaucomul primar cu unghi închis apare rar chiar la ochii cu predispoziţie anatomică. Mecanismul creşterii tensionale este reprezentat de **blocul pupilar**. Ochiul predispus, cu cameră anterioară îngustă şi cristalin voluminos prezintă o arie de contact mai extinsă între iris şi cristalin. Scurgerea umorii apoase din camera posterioară în cea anterioară prin pupilă este mai dificilă. Umoarea apoasă se acumulează în camera posterioară şi împinge irisul periferic anterior, în contact cu corneea (cu blocarea unghiului) – Fig. 2-B, Fig. 15.26.

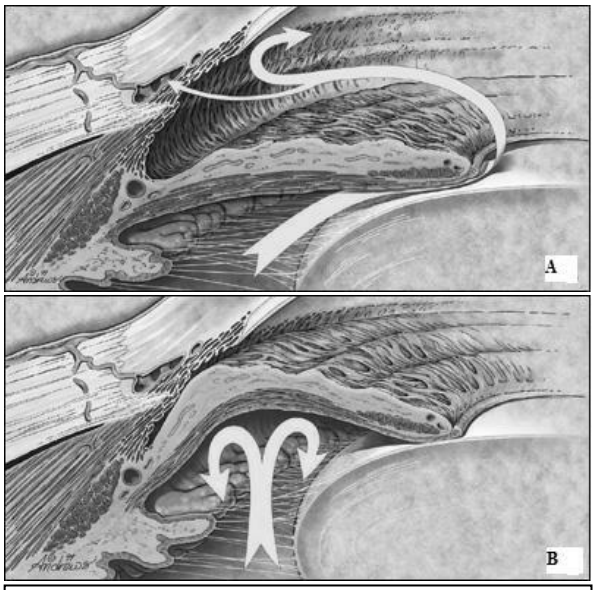

Fig. 2 – A – Glaucom primar cu unghi deschis, obstrucție trabeculară; B – Glaucom primar cu unghi închis – bloc pupilar

Factorii declanşatori ai glaucomului primar cu unghi închis sunt:

a) ***Midriaza*** - orice factor care determină o dilatare a pupilei poate precipita un atac de glaucom într-un ochi cu un unghi îngust. Ridicarea presiunii intraoculare apare mai ales atunci când pupila este semidilatată (aproximativ 4 mm) astfel încât periferia irisului devine mai relaxată şi poate fi proiectată înainte de către presiunea crescută din camera posterioară ce apare prin blocul pupilar. Atacul de glaucom se produce la semiîntuneric (de exemplu într-o sală de cinematograf), la activare simpatică (stres, insomnii, emoţii care determină midriază), medicaţie parasimpaticolitică (midriatice locale – Atropină, Tropicamidă folosite pentru examinarea fundului de ochi, antispastice, neuroleptice).

b) ***Acomodaţia*** **–** poate determina în ochii susceptibili o mişcare de rotaţie anterioară a corpului ciliar cu închiderea unghiului. Este atacul de glaucom declanşat de efortul de lectură.

Forme clinice

Din punct de vedere evolutiv, glaucomul primar cu unghi închis prezintă trei forme clinice: acută, subacută și cronică.

a) Glaucomul primar acut cu unghi închis – Atacul de glaucom.

Glaucomul primar acut cu unghi închis sau ***atacul de glaucom*** este una dintre urgenţele oftalmologice şi cea mai frecventă formă clinică a glaucomului primar cu unghi închis. Diagnosticul şi tratamentul prompt sunt esenţiale pentru păstrarea funcţiei vizuale.

Este cauzat de închiderea bruscă şi totală a unghiului. Uneori anamneza furnizează antecedente de închideri intermitente ale unghiului (glaucom subacut cu unghi închis cu halouri colorate în jurul surselor de lumină) alteori apare fără antecedente oculare.

Factorii anatomici predispozanţi şi factorii declanşatori sunt cei descrişi anterior.

Simptome

Atacul de glaucom este de obicei unilateral. Tabloul clinic este dominat de durere oculară brusc instalată, intensă, cu iradiere perioculară. Vederea scade rapid şi progresiv. Apar reacţii reflexe oculo-vagale – greţuri, vărsături, dureri epigastrice. Medicii internişti neavizaţi interpretează cazul ca un abdomen acut şi îl trimit spre chirurgie sau administrează antispastice. Acestea determină midriază bilaterală şi agravează blocul pupilar. În câteva zile vederea poate fi iremediabil pierdută.

Semne

Semnele clasice sunt: ochiul roşu (congestie pericheratică – Fig. 15.27); corneea opalescentă (edem cornean); pupila dilatată fără reflex fotomotor (din cauza ischemiei iriene), ovalară cu axul mare vertical, clasic descrisă ca având o nuanță verzuie (Fig. 15.28); cameră anterioară mică, uneori dispărută (Fig. 15.29). Tensiunea intraoculară este foarte crescută cu valori de până la 100 mmHg. La palparea digitală globul ocular determină o impresie de ‘piatră’.

Examenul fundului de ochi se face cu dificultate, din cauza tulburării mediilor transparente. Uneori există edem papilar, venele turgescente, hemoragii pe suprafaţa retinei ca o consecinţă a TIO mari cu repercusiuni asupra perfuziei oculare. În general însă fundul de ochi este normal iar papila este fără excavație. Dacă hipertensiunea oculară persistă însă, excavația papilară apare prin distrugerea ireversibilă a fibrelor retiniene.

Perimetria nu se poate efectua în faza congestivă. Astfel din triada specifică glaucomului primar cu unghi deschis nu se regăsește decât hipertensiunea intraoculară, celelalte semne aparținând polului anterior.

Gonioscopic, unghiul iridocornean este închis – nu se observă nici un element al unghiului, acesta fiind blocat de rădăcina irisului.

Diagnostic diferenţial.

Diagnosticul diferențial trebuie să excludă toate cauzele de ochi roşu dureros: **conjunctivite** – dar TIO și vederea sunt normale, congestia de tip bulbar; **cheratite** – TIO normală, aspectul biomicroscopic este diagnostic; **iridociclite** – biomicroscopia este caracteristică (precipitate corneene), cel mai frecvent fără hipertensiune intraoculară (uneori însă cu glaucom secundar inflamator).

Evoluţie

Dacă este diagnosticat şi tratat corect funcţia vizuală revine la normal. În caz contrar vederea scade progresiv, papila devine excavată, TIO se menţine ridicată. Stadiul final este de glaucom absolut cu cecitate, glob pietros dureros, excavaţie totală.

Nu rareori ochiul congener prezintă atac de glaucom în cursul spitalizării pe fondul stresului şi activării simpatice cauzate de boala primului ochi.

Tratament

1.În urgenţă se administrează antialgice, hipotensoare oculare sistemice – agenţi osmotici (Manitol 20% 250 ml pe zi perfuzii, Glicerol per os), inhibitori orali de anhidrază carbonică (Acetazolamidă 750-1000mg pe zi în 3-4 doze). Se pot administra preparate topice – miotice (Pilocarpină 2% 4x1 picături pe zi) şi hipotensoare oculare (Timolol 0,5% 2x1 picături pe zi). Tratamentul cu Pilocarpină se instituie la ambii ochi având rolul de a retrage irisul din unghi prin activare parasimpatică și mioză.

2.*Tratamentul chirurgical* este absolut necesar. Pilocarpina a la long nu este o soluţie sigură. Daca tratamentul în urgență a fost eficient iar atacul a fost cupat cu normalizarea TIO se practică o **iridectomie** periferică pentru a preveni un nou bloc pupilar. Dacă valorile tensionale se menţin peste limita normală, pupila rămâne semidilatată şi rigidă se va recurge la o intervenţie antiglaucomatoasă filtrantă (**trabeculectomie**)

La al doilea ochi se va efectua o **iridectomie periferică profilactică** (laser sau prin metode chirurgicale), în cursul aceleiaşi spitalizări. După tratament, bolnavul trebuie dispensarizat şi urmărit periodic toată viaţa.

b) Glaucomul primar subacut (intermitent) cu unghi închis

Glaucomul primar subacut cu unghi închis reprezintă o formă atenuată, autolimitată a atacului de glaucom. Închiderea unghiului este declanșată de expunerea la semiîntuneric, stres, dar cedează spontan la lumina zilei sau după somn (mioza fiziologică).

Simptome

Tulburările vizuale sunt caracteristice, tranzitorii şi constau din: înceţoşarea vederii asociată cu halouri colorate, curcubee în jurul surselor de lumină. Durerea nu este intensă fiind percepută ca un discomfort ocular sau cefalee frontală.

Semne

În cursul atacului există semne discrete oculare – uşoară congestie pericheratică, edem corneean (care determină simptomele vizuale), pupilă în semimidriază. Tensiunea oculară este ridicată. Între atacuri ochiul este normal iar diagnosticul este stabilit anamnestic alături de gonioscopie care demonstrează un unghi îngust ocluzabil.

Evoluţie

Atacurile subacute repetate vor determina în final închiderea ireversibilă a unghiului prin dezvoltarea de aderențe între rădăcina irisului și cornee în unghi – goniosinechii numite și sinechii anterioare care vor împiedica drenajul umorii apoase. Aceste cazuri trec în forma cronică de glaucom primar cu unghi închis. Alteori se ajunge la un **atac acut de glaucom** care nu mai cedează spontan.

Tratament.

În criză se administrează preparate topice **colinergice** (parasimpaticomimetice) care determină mioză – Pilocarpină. Tratamentul a la long cu miotice nu este eficient. Se va practica **iridectomie periferică bilaterală** (prin tehnici chirurgicale sau laser) care va funcţiona ca şunt între camera posterioară şi cea anterioară în cazul instalării blocului pupilar (Fig. 15.30, Fig.15.31).

c) Glaucomul primar cronic cu unghi închis

Reprezintă consecința evolutivă a atacurilor acute sau subacute de glaucom primar cu unghi închis. Închiderea unghiului totală sau parțială este permanentă prin formarea de goniosinechii.

Simptome

Frecvent este indolent asemănându-se cu glaucomul primar cu unghi deschis. Există însă un istoric acut sau subacut al bolii.

Uneori există un discomfort ocular cu episoade repetate de încețoșare vizuală – asemănător glaucomului subacut cu unghi închis.

Semne

Există *excavaţie glaucomatoasă, câmp vizual modificat* iar *tensiunea intraoculară* rămâne permanent crescută. Poate exista congestie oculară redusă. Camera anterioară este redusă ca profunzime. Unghiul camerian este închis total sau parţial (peste 50%). Formele clinice fără istoric acut pot fi greşit etichetate drept glaucom primar cu unghi deschis dacă nu se practică gonioscopia.

Evoluţie

Este o boală cronică progresivă cu posibile pusee acute. Deteriorarea funcţiilor vizuale se accentuează treptat şi este mult mai rapidă decât în glaucomul primar cu unghi deschis.

Tratament

Tratamentul este identic cu cel al glaucomului primar cu unghi deschis – preparate **topice hipotensoare** sau chirurgical (**trabeculectomie**). După tratament, bolnavul trebuie dispensarizat şi urmărit periodic toată viaţa.

2.2 Glaucomul secundar

Glaucoamele secundare sunt forme de glaucom în care o patologie oculară preexistentă cauzează leziuni asupra unghiului cu obstrucţia scurgerii umorii apoase. Sunt glaucoame cu etiopatogeneză cunoscută.

Glaucomul secundar este de obicei unilateral. Există cazuri cu manifestări subacute-acute

(durere, congestie, TIO foarte ridicată) altele cronice (fără durere, TIO rămâne moderat crescută). Tabloul clinic este completat de cel al bolii de bază.

Gonioscopic se poate constata unghi deschis sau închis şi pot fi frecvent identificate elemente patologice în unghi (neovase, invazie tumorală, pigment).

Etiopatogeneză

Există numeroase cauze de glaucom secundar. Sunt menţionate doar cele mai frecvente:

Iridociclite

Determină glaucom secundar în urma sinechiilor iriene posterioare (adeziuni fibrinoase între iris şi cristalin apărute pe fondul inflamaţiei intraoculare – Fig. 15.32, Fig.15.33), a sinechiilor iriene anterioare (goniosinechii adică adeziuni între rădăcina irisului şi cornee în unghi – Fig. 15.34) sau a inflamaţiei ţesutului trabecular.

Iridociclitele pot însă frecvent determina hipotensiune oculară dacă formarea umorii apoase este mult mai afectată (în sensul reducerii secreției) decât unghiul iridocornean (reducerea eliminării).

Afecţiuni cristaliniene

Glaucomul secundar poate apare în evoluţia cataractei senile, în faza de intumescenţă (glaucom cu unghi închis prin creşterea volumului cristalinian cu bloc pupilar) sau de hipermaturitate (capsula cristalinului devine permeabilă iar proteinele cristaliniene insolubile ajunse în fluxul umorii apoase colmatează unghiul – glaucom cu unghi deschis).

Spontan sau în cursul traumatismelor oculare se pot produce subluxaţii sau luxaţii ale cristalinului cu apariţia glaucomului secundar (Fig. 15.35).

Traumatisme oculare

Glaucomul se declanşează în cazul luxaţiilor sau subluxaţiilor cristalinului, în caz de hipemă masivă (hematiile din umoarea apoasă blochează unghiul**)** sau în cazul leziunilor unghiului cu producerea de cicatrici la nivel trabecular.

Tumori intraoculare

Mecanismele producerii glaucomului secundar sunt multiple şi complexe. Chiar şi tumorile care nu invadează unghiul dar sunt voluminoase pot determina glaucom secundar.

Afecţiuni vasculare ale retinei – glaucomul neovascular

Ocluzia de venă centrală a retinei şi retinopatia diabetică produc glaucom secundar prin neovascularizaţia iriană şi trabeculară determinată de un factor de stimulare a proliferării vaselor ce are originea în retina hipoxică (Fig. 15.36, Fig. 15.37). Glaucomul neovascular este foarte dificil de controlat, tratamentul fiind în special preventiv (fotocoagularea promptă a unei retinopatii diabetice proliferative şi a obstrucţiei venoase centrale în stadiu proliferativ).

Postoperator

Poate apare după operaţia cataractei (Fig. 15.38) sau după transplant cornean (cheratoplastie) prin multiple mecanisme.

Afecţiuni extraoculare

O serie de afecţiuni extraoculare (tumori orbitare, fistula carotido-cavernoasă) produc glaucom secundar prin limitarea eliminării umorii apoase în urma creşterii presiunii venoase în sistemul episcleral.

Cortizon

Administrarea topică sau sistemică a steroizilor poate determina ascensiuni reversibile ale tensiunii intraoculare la pacienţii susceptibili.

Tratament

Este etiologic completat cu hipotensoare oculare (topice şi sistemice). Uneori tratamentul bolii cauzatoare nu permite normalizarea tensiunii intraoculare şi se indică trabeculectomie.

2.3 Glaucomul congenital

Glaucomul congenital este rezultatul dezvoltării anormale a sistemului de eliminare a umorii apoase.

Cel mai frecvent sunt cazuri bilaterale, adesea asimetrice. Majoritatea apar sporadic, unele au transmisie autosomal recesivă. Afectează 0,01% din naşteri.

Clasificare

Există forme cu debut intrauterin (aproape 50%) – **glaucom congenital propriu-zis**, cu debut la 0-3 ani (50%) – **glaucom infantil**, cu debut la 3-30 ani (cel mai rar) – **glaucom juvenil**. Glaucoamele congenitale pot fi primare sau secundare.

Patogeneză

Glaucomul congenital primar este cauzat de o anomalie izolată de dezvoltare a unghiului iridocornean (alterare primară trabeculară). În glaucomul congenital secundar perturbarea dezvoltării trabeculare este consecinţa altor anomalii oculare.

Până la trei ani, învelişul sclerocorneean al globului ocular este elastic ceea ce face ca el să se destindă sub influenţa creşterii presiunii intraoculare. Ca rezultat, întreg globul ocular se lărgeşte, ajungând la dimensiuni monstruoase (ochi buftalm – de ‘bou’, Fig. 15.39).

Glaucomul cu debut după 3 ani va prezenta un glob ocular de dimensiuni normale. Debutul tardiv ar putea fi explicat prin modificări ale unghiului de o amploare mai redusă decât în glaucoamele cu debut precoce.

Simptome

Simptomatologia este nespecifică. Copilul prezintă fotofobie, blefarospasm, hiperlăcrimare (legate de anomaliile corneei).

Semne

Semnele caracteristice în glaucoamele primare cu **debut până la 3 ani** sunt:

- **Buftalmie** – unilaterală sau bilaterală; diametrul cornean crescut;
- Opalescența corneei – cornee albicioasă prin edem cornean (umoarea apoasă pătrunde în cornee prin rupturile formate la nivelul straturilor corneene profunde – descemet);
- Gonioscopic se evidenţiază prezenţa unei membrane subţiri translucide (asemănătoare celofanului) care acoperă unghiul sau un iris inserat mai anterior;
- Tensiunea intraoculară este crescută;
- Excavaţia papilei – tipic în aceste glaucoame excavaţia este reversibilă la normalizarea TIO.

O parte din examinări (TIO, gonioscopie, oftalmoscopie, măsurarea diametrului cornean) trebuie făcute în narcoză.

În **glaucoamele congenitale secundare** semnele primordiale sunt ale bolii de bază:

- Infecţii intrauterine – rubeolă congenitală, toxoplasmoză;
- Retinopatia de prematuritate;
- Neurofibromatoză;
- Retinoblastom;
- Sindrom Marfan;
- Traumatisme la naştere;
- Anomalii congenitale oculare complexe.

Tratament

Tratamentul este strict chirurgical: **goniotomie** – de elecţie, se practică o incizie a trabeculului dinspre interiorul ochiului sub gonioscopie; **trabeculotomie** – incizia trabeculului se practică dinspre exteriorul ochiului cu o ansă specială. În caz de eşec – **trabeculectomie**.

Glaucomul juvenil se tratează ca un glaucom primar cu unghi deschis - trabeculectomie.

DE REȚINUT!:

- Glaucomul netratat la timp poate duce la orbire
- Există 2 forme de glaucom
  - Silențioasă – cea mai frecventă (glaucomul primar cu unghi deschis)
  - Zgomotoasă – cu ochi roșu dureros (glaucomul primar acut cu unghi închis – urgență oftalmologică)
- Deși rar, glaucomul congenital trebuie avut în vedere la un copil cu globul ocular mai mare decât în mod normal
- Glaucomul nu se vindecă, bolnavul trebuie urmărit toată viața
- Screeningul este obligatoriu pentru a evita diagnosticul tardiv al glaucomului primar cu unghi deschis, cu predilecție la persoane peste 40 ani cu antecedente de glaucom în familie.

Capitolul 16
Retina

1. Retinopatia diabetică

Diabetul zaharat poate afecta sistemul vizual într-o varietate de modalități. Complicația oculară asociată, de obicei, cu diabetul, este retinopatia, dar și alte boli oculare sunt relativ frecvente la diabetici: paraliziile mușchilor extrinseci ai globului ocular, accidentele vasculare, ocluziile vasculare retiniene, cataracta, neuropatía optică. Retinopatía diabetică este principala cauză de scădere a vederii la populaţia activă, în ţările dezvoltate.

Etiopatogenie

Pentru înţelegerea etiopatogeniei retinopatiei diabetice, este prezentată alcătuirea şi funcţionarea barierei hemato-retiniene. Aceasta are două componente:

- internă: joncţiunile strânse dintre celulele endoteliale ale vaselor retiniene;
- externă: joncţiunile dintre celulele epiteliului pigmentar retinian.

Rolul barierei hemato-retiniene este acela de a izola retina de circulaţia sistemică.

Retinopatia este manifestarea, la nivelul retinei, a microangiopatiei diabetice. Hiperglicemia pare să fie cauza primordială a microangiopatiei, determinând, între altele, glicozilarea proteinelor tisulare și, implicit, modificarea structurii lor. Modificările retiniene în diabetul zaharat sunt consecința intricării a două categorii de procese care se petrec la nivelul microcirculației: ocluziile vasculare și creșterea permeabilității (perturbarea barierei sânge-retină).

Simptome

- Deseori, retinopatia este diagnosticată cu ocazia screeningului efectuat la pacientul diabetic, înainte de apariția simptomelor.
- Cauzele de scădere a vederii la pacientul diabetic sunt reprezentate de: maculopatie și hemoragia în vitros.
- În cazul maculopatiei, scăderea vederii poate fi discretă inițial, dar se accentuează progresiv, în absența tratamentului.
- În contrast, hemoragia densă în vitros produce o scădere brutală, marcată a vederii. Hemoragiile mici, suspendate în gelul vitrean, produc o senzație de “perdea” în câmpul vizual.

Semne

Examinarea fundului de ochi la un pacient diabetic poate pune in evidență următoarele semne, grupate în funcție de mecanismul care le-a generat: ischemia și perturbarea barierei sânge-retină.

Modificări ale fundului de ochi provocate de ischemia retiniană:

- nodulii disorici (cotonoși): depozite retiniene albe, pufoase
- hemoragii intraretiniene
- neregularități ale calibrului venos, care le conferă aspectul de "șirag de mătănii"
- aparitia neovaselor (fig. 16.1), a căror creștere este indusă de eliberarea citokinelor angiogenice, de către retina ischemică; neovasele apar cu scopul de a ameliora oxigenarea retinei ischemice, dar ele sunt fragile și sângereaza ușor, producând hemoragii în vitros; de asemenea, neovasele exercită tracțiuni asupra retinei, generând dezlipirea de retină tracțională.

Modificări ale fundului de ochi provocate de perturbarea barierei sânge-retină

Consecința este reprezentată de exsudarea sângelui și a produșilor săi în retină, imbrăcând următoarele aspecte:

- slăbirea localizată a peretelui vascular, cu formarea microanevrismelor care "scapă" lipide ce se dispun sub forma unui cerc în jurul anevrismului, denumite, din acest motiv, exsudate circinate (uscate) (fig. 16.2);
- hemoragii retiniene mici și rotunde;
- edem retinian difuz.

Stadializare

Stadializarea retinopatiei diabetice este ilustrată în tabelul 1.

Tabel 1 **Clasificarea retinopatiei diabetice**

Stadiul retinopatiei	**Caracteristici**
Neproliferativă	Microanevrisme Hemoragii retiniene mici și rotunde Exsudate lipidice Noduli disorici
Neproliferativă severă	Numeroase hemoragii retiniene, în toate cele 4 cadrane Modificări venoase: vene cu aspect de "șirag de mătănii"
Proliferativă	Neovase pe discul optic sau altundeva
Proliferativă avansată	Hemoragie persistentă în vitros Dezlipire de retină tracțională Glaucom neovascular
Maculopatia	Edem retinian focal/difuz în apropierea foveei Edem focal cu inel de exsudate lipidice Exsudate lângă fovee Hemoragii lângă fovee Pierderea capilarelor la nivelul maculei (ischemie maculara)

Diagnostic diferențial

- Ocluziile venoase retiniene
- Retinopatia hipertensivă

Tratament

!!! IMPORTANT

TRATAMENT PRECOCE = VEDERE MAI BUNĂ

Screening și prevenție

Având în vedere faptul că tratamentul retinopatiei diabetice poate eșua în tentativa sa de a împiedica scăderea vederii, accentul principal trebuie pus pe latura profilactică.

- În acest context, punerea în practică a screeningului pentru depistarea retinopatiei diabetice este esențial. Fiecare pacient diabetic trebuie supus controlului oftalmologic cel puțin o dată pe an, chiar dacă nu are niciun simptom vizual.
- Controlul eficient al hiperglicemiei poate intârzia atât debutul, cât și progresia retinopatiei, lucru care este foarte important de discutat cu pacientul.
- Hipertensiunea arterială are un efect sinergic (ca și în alte complicații ale DZ), motiv pentru care menținerea sa în limite normale este foarte importantă.
- O serie de agenți farmacologici, ca inhibitorii proteinkinazei C, au potențialul de a împiedica evoluția retinopatiei diabetice, dar sunt încă sub investigație.
- Deoarece pierderea vederii este cauzată de maculopatie sau de retinopatia proliferativă, pacienții trebuie trimiși pentru evaluare oftalmologică, ori de câte ori se suspectează prezența acestora.

Tratament de specialitate

Cheia tratamentului retinopatiei diabetice rămâne fotocoagularea laser a retinei. Principiul laserului este acela de a distruge, prin coagulare, zonele retiniene asupra cărora este aplicat:

- În maculopatia diabetică, fotocoagularea laser a capilarelor hiperpermeabile "închide robinetul" care alimentează edemul retinian, conducând la resorbția acestuia (fig. 16.3). Angiografia cu fluoresceină identifică zonele cu tulburări de permeabilitate
- În retinopatia proliferativă, distrugerea, prin fotocoagulare laser, a ariilor de ischemie retiniană, care constituie sursa factorului angiogenetic, conduce la regresia vaselor de neoformație (fig. 16.4).
- Prezența hemoragiei în vitros reprezintă eșecul screeningului și tratamentului. Hemoragia se poate resorbi spontan sau poate persista, împiedicând, astfel, observarea retinei și efectuarea tratamentului laser. În această situație, se îndepărtează vitrosul opac prin vitrectomie posterioară.
- Dezlipirea re retină tracțională reprezintă o complicație severă a retinopatiei diabetice. Tratamentul constă în disecarea membranelor tracționale prin tehnici complexe de chirurgie vitreo-retiniană.
- În ultimii ani, s-a pus in practică tratamentul retinopatiei diabetice prin injecții intraoculare cu substanțe anti-VEGF (Vascular Endothelial Growth Factor), cu rezultate încurajatoare.

DE REȚINUT!
Retinopatia diabetică:

- Mai frecventă și mai agresivă în diabetul zaharat tip 1
- Boală a microcirculației: ocluzii și hiperpermeabilitate
- Simptomele se datorează, de obicei: maculopatiei și hemoragiei în vitros
- Manifestările oftalmoscopice includ: microanevrisme, exsudate, hemoragii (mici și rotunde și " în flacără"), noduli disorici, edem, vene cu aspect de șirag de mătănii, neovase.
- Tratament:
  - fotocoagulare laser maculară - pentru maculopatie
  - panfotocoagulare laser - pentru neovascularizație
  - vitrectomie posterioară - pentru hemoragie în vitros și dezlipire de retină tracțională
  - agenți anti-VEGF (Avastin, Lucentis) – pentru neovascularizație, edem.

2. Ocluziile vasculare retiniene

2.1 Ocluzia venoasă retiniană

Ocluzia venoasă retiniană reprezintă o cauză frecventă de scădere bruscă a vederii pe ochi alb, nedureros (tabel 2)

Tabel 2. **Cauzele principale ale scaderii brutale, nedureroase, monolaterale, a vederii**

1. **Ocluzia venoasă retiniană**
2. **Ocluzia arterială retiniană**
3. **Neuropatia optică ischemică**
4. **Hemoragia în vitros**
5. **Hemoragia macular ă (îndeosebi degenerescența macular ă senilă "umedă")**
6. **Nevrita optică**
7. **Dezlipirea de retină**

Ocluziile venoase retiniene pot afecta vena centrală sau una din tributarele acesteia.

Etiopatogenie

Tromboza se produce în interiorul lumenului venos. În ocluziile de ram venos, sediul trombozei este, deseori, o încrucișare arterio-venoasă. Anomaliile constituenților sanguini pot favoriza constituirea trombului (creșterea tendinței la tromboză, tulburări de coagulare).

Tablou clinic

- De obicei, pacienții sunt de vârstă mijlocie sau vârstnici.
- Scăderea inițială a vederii centrale este brutală și poate varia considerabil, de la un caz la altul: de la 6/9, până la "umbra mâinii".
- Examenul fundului de ochi: vene dilatate, tortuase, numeroase hemoragii retiniene"in flacără" și mici și rotunde, noduli disorici, edem al discului optic, edem macular (fig. 16.5).

- În ocluziile de ram venos, modificările sunt limitate la aria retiniană drenată de ramul în cauză (fig. 16.6).
- Boala este, de obicei, unilaterală.
- Cele două complicații majore sunt: edemul macular și neovascularizația irisului și a retinei. Neovascularizația irisului (numită rubeoză iriană) conduce la glaucom neovascular, dureros și dificil de tratat.

Evaluarea pacientului

- Asocierile sistemice cele mai frecvente sunt: HTA și DZ.
- Mai rar, sunt implicate: discraziile sanguine, vasculitele.
- Asocierea oculară majoră este glaucomul.
- Diagnosticul este clinic.
- Investigațiile au drept scop, excluderea asocierilor tratabile.

Tratament

Tratamentul vizeaza boala și orice asociere sistemică.

- Edemul macular: fotocoagularea laser este utilizată pentru reducerea edemului și ameliorarea vederii.
- Neovascularizația: ca și în retinopatia diabetică proliferativă, panfotocoagularea laser conduce la regresia neovaselor.
- Glaucomul neovascular: sunt utilizate tratamente variate (fotocoagularea laser, chirurgia), dar prognosticul este, in general, slab.
- Substantele anti-VEGF administrate intraocular (Avastin, Lucentis) sunt utile in tratamentul neovascularizației și al edemului macular.

2.2 Ocluzia arterială retiniană

În mod tipic, ocluziile arteriale retiniene conduc la o scădere mai severă a vederii, decât cele venoase. Ocluziile arteriale pot interesa artera centrală a retinei sau una din ramurile sale.

Etiopatogenie

- Cauza cea mai frecventă a ocluziei arteriale retiniene este embolia, embolul având originea, de cele mai multe ori, la nivelul arterei carotide și fiind constituit din: colesterol, plăci calcificate, material fibrino-plachetar.
- Embolii pot tranzita vascularizația retiniană, cauzând pierderea temporară a vederii.
- Un embol care staționează afectează retina în teritoriul situat distal.
- Inflamația peretelui arterial (arterita) poate cauza ocluzie.

Tablou clinic

- Ocluzia unui ram arterial retinian poate fi asimptomatică, dacă este la distanță de maculă.
- Ocluzia arterei centrale a retinei se prezintă, de obicei, cu scăderea brutală, profundă, unilaterală, a vederii centrale: “numără degetele” sau mai puțin.

- Pacientul relatează, deseori, că a prezentat, în antecedente, episoade similare, dar tranzitorii (amaurosis fugax).
- Pupila: in ocluzia de arteră centrală a retinei, este prezent un defect pupilar aferent marcat.
- Examinarea fundului de ochi relevă urmatoarele aspecte:

1. Retina edemațiată apare albicioasă, lăptoasă, opacă (fig. 16.7, 16.8).

2. În primele săptămâni după episodul acut, arteriolele retiniene sunt subțiri, iar coloana de sânge apare segmentată.

3. Papila optică nu este palidă, nici edemațiată.

4.În centrul maculei, unde retina mai subțire permite o mai mare vizibilitate a coroidei, se evidențiază așa-numita "cireașă macular".

5.În ocluzia de ram arterial retinian, sunt prezente aceleași semne (mai puțin "cireașa macular), dar limitate la sectorul deservit de ramul afectat (fig. 16.8).

6.Uneori, embolii se pot vizualiza în interiorul arteriolelor.

7.După aproximativ 6 săptămâni, "cireașa macular" dispare și devine evidentă paloarea discului optic, datorită pierderii axonilor celulelor ganglionare.

8.Spre deosebire de alte boli retiniene ischemice, în ocluziile arteriale nu apare neovascularizația.

Evaluarea pacientului

a) Deseori, pacienții prezintă afecțiuni sistemice asociate cu boli care afectează microcirculația: HTA, DZ, cardiopatia ischemică, boli vasculare periferice și un istoric de fumat.
b) Arterita cu celule gigante, deși implicată mai degrabă, în etiologia neuropatiei optice ischemice, decât a ocluziilor arteriale retiniene, trebuie întotdeauna căutată. Elementele "cheie" pentru diagnostic sunt: durere pe traiectul arterei temporale superficiale, creșterea VSH-ului și a proteinei C reactive.
c) Pot fi efectuate și alte investigații pentru a detecta boli cardio-vasculare oculte și surse potențiale de embolizare. Îndeosebi, eco-doppler-ul carotidian poate releva stenoza semnificativă.

Tratament

Nu există tratament specific, în măsură să restabilească vederea. Cu toate acestea, trimiterea pacientului, de urgență, la oftalmolog, este necesară, pentru:

1. confirmarea diagnosticului
2. tratament:
   - vasodilatație: nitroglicerina, papaverina, sermion
   - tentative de mobilizare a embolului: acetazolamida 500 mg i.v., masaj ocular, paracenteza camerei anterioare cu extragerea a 1 ml umoare apoasă
3. tratament specific, în cazul suspicionării arteritei cu celule gigante.

Dacă nu există contraindicație, se prescrie aspirina, pentru a preveni un accident vascular similar la ochiul congener sau la nivel cerebral.

La unii pacienți cu stenoză carotidiană, se poate indica endarterectomia, pentru a reduce riscul unor episoade embolice ulterioare.

DE REȚINUT!

1. **Ocluziile vasculare retiniene sunt:**
   - **de obicei, unilaterale**
   - **asociate cu afecțiuni sistemice.**

2. **Elementele "cheie" pt. ocluzia venoasă retiniană:**
   - **vene tortuoase și dilatate**
   - **hemoragii "în flacără" în aria drenată de vena afectată**

3. **Elementele "cheie" pt. ocluzia arterială retiniană:**
   - **istoric de amaurosis fugax**
   - **retina palidă, "cireașa maculară"**
   - **artere îngustate, spastice**
   - **embol.**

3. Alte boli vasculare ale retinei

3.1 Retinopatia hipertensivă

Modificările retiniene oglindesc circulația sistemică, iar severitatea lor se corelează bine cu apariția complicațiilor sistemice ale HTA, precum și cu supraviețuirea.

Modificările vasculare retiniene din HTA cuprind:

- reacția vasospastică la o creștere acută a presiunii (răspunsul hipertensiv veritabil)
- răspunsul arteriolosclerotic la creșterea cronică.

Aspecte oftalmoscopice

- Îngustarea arteriolară generalizată: arteriolosclerozа se produce prin hiperplazia și fibroza mediei, consecutive hipertensiunii arteriale cronice și face parte din procesul normal de îmbătrânire. Se prezintă sub forma creșterii reflexului arteriolar: sârme de argint sau de cupru și a aparentei întreruperi a venei, la nivelul încrucișărilor arterio-venoase.
- Îngustarea arteriolară focală este expresia unui efect vasospastic, care apare ca răspuns la o creștere acută a presiunii arteriale.
- Hemoragiile în flacără sunt localizate în stratul fibrelor optice și provin prin distrugerea capilarelor. Pot apare și hemoragii dot and blot.
- Nodulii disorici: sunt cauzați de ischemia focală și reprezintă terminații axonale edemațiate.
- Exsudatele: depozitele intraretiene de lipide apar albe-gălbui, variază ca dimensiuni și se produc prin tulburările de permeabilitate vasculară. La nivel macular, pot constitui așa-numita stea, constituită din exsudate aranjate sub forma spițelor de la bicicletă, având centrul la nivelul foveei (fig. 16.9).
- Edemul discului optic: se crede că este consecința ischemiei locale. Rareori, este un edem papilar adevărat, cauzat de hipertensiunea intracraniană.

Hipertensiunea malignă

Este un sindrom clinic produs prin creșterea accelerată a presiunii arteriale. Netratată, se asociază cu o mortalitate la un an, de 90%. La nivelul retinei, sunt prezente modificările specifice gradului 4 (tabel 3).

Tabel 3 **Modificări retiniene în hipertensiunea arteriala**

Stadiul	Denumirea	Aspecte oftalmoscopice
1	Angiopatie	Spasme vasculare tranzitorii
2	Angioscleroza	Scăderea vizibilității venoase la sediul încrucișărilor arterio-venoase, creșterea discretă a reflexului arteriolar Depresarea venei la sediul încrucișărilor arterio-venoase, arteriole ca sârmele de cupru si de argint
3	Retinopatie	Noduli disorici, hemoragii retiniene, exsudate uscate, „stea maculara”
4	Neuroretinopatie	Stadiul 3 plus edemul discului optic

3.2 Retinopatia prematurității

Etiopatogenie

Retinopatia prematurității (ROP) este o boală foarte gravă, care, în absența tratamentului adecvat, poate conduce la orbire. ROP afectează doar nou-născuții prematur, care au primit oxigen în perioada neonatală. Vascularizația retiniană normală nu este dezvoltată complet, până la naștere. Se crede ca la prematur, vascularizarea normală a retinei încetează (datorită, probabil, oxigenului din aerul inspirat), după care, fie continuă normal, fie anormal. În această din urmă eventualitate, se dezvoltă ROP: se formează neovase care sângerează și tracționează retina, conducând la dezlipire de retină totală, cu orbire.

Tablou clinic

ROP activă parcurge 5 stadii, cu modificări situate la limita dintre zona vascularizată și cea rămasă nevascularizată, a retinei.

Screening

În țara noastră, screeningul pentru depistarea ROP cuprinde toți prematurii cu vârsta gestațională mai mică sau egală cu 34 săptămâni, greutatea la naștere mai mică sau egală cu 1500 grame. El începe la 4 – 6 săptămâni după naștere, ritmul examinărilor fiind dictat de situația locală oculară. Screeningul se oprește atunci când vascularizația retinei s-a dezvoltat complet.

Tratament

Tratamentul ROP se indică doar în stadiul al 3-lea de boală (threshold). El are drept obiectiv, distrugerea retinei rămase nevascularizate, fie prin fotocoagulare laser indirectă, fie prin crioterapie. Depistarea cazurilor de ROP în acest stadiu este foarte importantă, deoarece stadiile 4 și 5 pot fi soluționate doar chirurgical, cu șanse minime de reușită.

4. Degenerescența macular senilă si boli retiniene ereditare

4.1 Degenerescența macular senilă (DMS)

În țările vestice, DMS ocupă primul loc între cauzele de orbire. Tipic, este o afecțiune bilaterală a vârstnicului.

Clasificare

Există două forme de DMS:

- Uscată: deteriorarea funcției vizuale se produce lent, progresiv (fig. 16.10).
- Umedă: dezvoltarea unei membrane neovasculare coroidiene, submaculare, poate produce pierderea bruscă a vederii centrale, prin extravazarea fluidului sau hemoragie din neovasele submaculare (fig. 16.11).

Tablou clinic

Simptome

- De obicei, se produce scăderea progresivă a vederii centrale, manifestată prin dificultăți la citit și în recunoașterea obiectelor aflate la distanță.
- În forma umedă, vederea centrală este afectată, de obicei, brusc, profund. Dacă se menține funcția vizuală, apare deformarea liniilor drepte.
- Dacă procesul este situat excentric față de fovee, fenomenele menționate sunt apreciate de către pacient, ca fiind localizate paracentral.

Semne

- Reacțiile pupilare sunt normale.
- Macula devine „patata”, datorită atrofiei și hiperpigmentației reactive.
- Membrana neovasculară coroidiană este acompaniată frecvent de hemoragie și fluid extravazat din neovase. Deoarece acest proces survine, de obicei, într-o manieră centrifugă, se constituie o leziune disciformă, cu hemoragie, atrofia/hiperplazia epiteliului pigmentar retinian în centru și exsudate și hemoragii în periferie.
- În final, survine involuția spontană, cu constituirea unei cicatrici și afectare vizuală severă.

Prognostic

- DMS uscată poate progresa foarte lent, fără afectarea severă a vederii, dar cu dificultate crescândă la citit
- În DMS umedă, aproximativ 75% dintre pacienți prezintă deteriorarea marcată a vederii, după 3 ani de evoluție. Boala fiind bilaterală și asimetrică, al doilea ochi devine afectat, după 5 ani, în 60% din cazuri.

Investigații

Angiofluorografia și OCT (Tomografia în Coerență Optică) sunt absolut necesare, dacă se suspectează o membrană neovasculară coroidiană.

Tratament

- Beneficiile tratamentului în DMS sunt limitate.
- Vitaminele anti-oxidante și mineralele au un oarecare efect, dar limitat, în progresia DMS.

- Consilierea psihologică este importantă, îndeosebi la pacienţii la care boala are o evoluţie rapidă.
- Purtarea corecţiei optice corespunzătoare, inclusiv a lupelor, este importantă pentru maximizarea funcţiei vizuale restante.
- În DMS umedă există metode terapeutice ţintite: fotocoagularea laser a membranei neovasculare coroidiene, terapia fotodinamică, substanţele anti-VEGF.

4.2 Retinopatia pigmentară

Reprezintă degenerarea celulelor cu bastonaşe. Retinopatia pigmentară izolată poate fi sporadică sau moştenită autosomal recesiv, dominant sau legat de sex.

Tablou clinic

Elementele cheie sunt:

- hemeralopia (vederea slabă la întuneric)
- strâmtorarea vederii periferice
- scăderea vederii centrale (modificări maculare)
- vedere înceţoşată (cataracta).

Oftalmoscopic:

- depozite pigmentare in forma de osteoblaste, dispuse circumferenţial, în porţiunea medie a retinei (fig. 16.12)
- arteriole retiniene foarte subţiri
- discul optic palid, ceros.

Atitudine

- Testele electrofiziologice (EEG; EOG) ajută stabilirea diagnosticului.
- Un istoric familial detaliat ajută la stabilirea modului de transmitere, care este important în prezicerea evoluţiei bolii şi pentru sfatul genetic.
- Identificarea asocierilor sistemice poate fi importantă, dacă acestea sunt tratabile.
- Prescripţia de lupe şi consilierea psihologică sunt importante.

5. Dezlipirea de retină

Din punct de vedere funcţional, retina cuprinde două straturi:

- retina neurosenzorială, care include fotoreceptorii şi celulele ganglionare;
- epiteliul pigmentar retinian (spaţiul subretinian).

Dezlipirea de retină reprezintă constituirea unui plan de clivaj între cele două straturi. Majoritatea cazurilor sunt dezlipiri de retină regmatogene, cauzate de ruptură/gaură în retină, care permite fluidului din cavitatea vitreană să pătrundă, prin ea, în spaţiul subretinian. Modificările degenerative vitreene sunt foarte importante în patogenia dezlipirii de retină regmatogene.

Dezlipirea de retină neregmatogenă (fără ruptură retiniană) poate fi:

- tracţională: retina este trasă de membrane care cresc pe suprafaţa sa (exemplu: boala oculară diabetică avansată);
- exsudativă: este perturbată bariera hemato-retiniană, permiţând acumularea fluidului în spaţiul subretinian (exemple: tumori coroidiene, coroidite).

5.1 Decolarea vitrosului

Corpul vitros este un gel constituit din apă și glicozaminoglicani. Este structurat, având un corp central și un cortex periferic. Cortexul tapetează suprafața retinei și, în anumite zone, este foarte aderent de aceasta. Pe măsura procesului normal de îmbătrânire, vitrosul se lichefiază și se decolează de pe suprafața retinei, la nivel posterior. În acest context, tracțiunile asupra retinei în zonele de aderență (la nivel periferic), pot genera o ruptură retiniană. Este un fenomen mai frecvent la miopii forte și după contuziile oculare.

Simptome

Decolarea posterioară de vitros este foarte frecventă. Cauzează flocoane și fotopsii. Flocoanele sunt determinate de modificarile degenerative ale corpului vitros. Fotopsiile sunt cauzate de tracțiunile asupra retinei.

Atitudine terapeutică

Nu există niciun tratament specific, dar pacientul cu simptomatologia acută a unei decolări de vitros (care datează de mai puțin de 6 săptămâni) trebuie trimis la oftalmolog, pentru examinarea detaliată a periferiei retiniene, mai ales dacă este miop.

5.2 Dezlipirea de retină regmatogenă

Tablou clinic

De obicei, există istoric de decolare de vitros, dar simptomele pot trece neobservate, astfel încât, deseori, pacientul de prezintă, din start, cu pierderea vederii.

Simptome:

-Flocoane/fotopsii

-Încețoșarea/ scăderea progresivă a vederii, care poate începe sub forma unei umbre în periferia câmpului vizual. Pe măsură ce fluidul subretinian se extinde și ajunge sub maculă, vederea devine foarte încețoșată

-Acuitatea vizuală poate fi normală, dacă macula este încă atașată

Semne*:*fig. 16.13

-Retina dezlipită: gri-cenușie, buloasă, mobilă, cu vase pe suprafața sa, aspect comparabil cu „dunele de nisip”

-Una sau mai multe rupturi retiniene, în formă de „potcoavă”, „gură de pește”, rotundă, prin care se vede coroida, de culoare roșie.

-Dispariția reflexului roșu pupilar

Tratament

Singurul tratament este chirurgical, bazându-se pe următoarele principii:

- desființarea tracțiunilor vitreo-retiniene
- închiderea rupturii (lor) retiniene
- drenarea fluidului subretinian
- crearea unei adeziuni între retina dezlipită și epiteliul pigmentar retinian.

1. Desființarea tracțiunilor vitreo-retiniene poate fi obținută prin:
   - îndepărtarea vitrosului (vitrectomie)
   - indentarea peretelui ocular dinspre exterior (plasarea unui explant suturat la scleră).

2. Astfel, este ajutată închiderea rupturii retiniene, care poate fi crescută prin injectarea de gaz sau ulei de silicon.
3. Drenarea fluidului subretinian este obținută prin puncție sclerală și coroidiană
4. Realizarea adeziunii între retina neurosenzorială și epiteliul pigmentar retinian se realizează prin crioterapie externă sau endolaser. Fiecare dintre acestea induce o reacție inflamatorie corioretiniană.

Prognostic

Recuperarea vederii depinde de durata dezlipirii de retină și de afectarea sau nu a foveei. O dezlipire de retină veche de doar câteva zile are un prognostic bun. De obicei, tratamentul chirurgical reușește, dar uneori pot fi necesare reintervenții, pentru rezolvarea vitreo-retinopatiei proliferative.

5.3 Dezlipirea de retină tracțională

De-a lungul retinei, se pot dezvolta membrane contractile, fie în asociere cu componenta regmatogenă, fie în retinopatia diabetică proliferativă (fig. 16.14).

Acest tip de dezlipire de retină este foarte dificil de rezolvat chirurgical, necesitând punerea în practică a tehnicilor de chirurgie vitreo-retiniană.

De aceea, tratarea corectă și la timp a retinopatiei diabetice trebuie să prevină apariția acestei complicații severe.

5.4 Dezlipirea de retină seroasă (exsudativă)

Bariera sânge-retină are două componente:

- externă: joncțiunile dintre celulele adiacente ale epiteliului pigmentar retinian;
- internă: joncțiunile stranse dintre celulele endoteliale ale vaselor retiniene.

Perturbarea funcționării compopnentelor acestei bariere conduce la acumularea fluidului în retină (edem intraretinian) sau în spațiul subretinian.

Cauzele principale sunt:

- uveitele posterioare;
- tumorile intraoculare.

Tablou clinic

Include manifestările clinice ale bolii de bază și depinde de porțiunea de retină afectată. De obicei, simptomele apar dacă este afectată regiunea maculară. Dezlipirea retinei este mult mai puțin extinsă decât în dezlipirile regmatogene (atât ca suprafață, cât și ca volum).

Tratament

Depinde de cauză.

Poate apare realipirea spontană.

Decolarea foveei va determina, de obicei, un oarecare grad de defect vizual permanent.

DE REȚINUT!
Dezlipirea de retină
- Cauza principala: una/mai multe rupturi, asociate cu decolarea posterioară de vitros. Necesită tratament chirurgical.
- Flocoanele și fotopsiile sunt cauzate de degenerarea vitrosului și de tracțiunile vitreo-retiniene.
- Reflexul roșu pupilar se pierde, gradul depinzând de aria de retină dezlipită.
- Pierderea inițială a vederii periferice va progresa spre pierderea vederii centrale, atunci când dezlipirea ajunge la nivelul maculei.
- Dezlipirea de retină fără ruptură este mult mai rară, principalele cauze fiind: retinopatia diabetică proliferativă, uveitele și tumorile intraoculare.

6. RETINOBLASTOMUL

Epidemiologie. Etiopatogenie

Retinoblastomul este cea mai frecventă tumoră intraoculară, malignă, primitivă, la copil: frecvența este de 1/20000. Vârsta medie de prezentare este de 18 luni.

Aproximativ 6% dintre pacienți au istoric familial pozitiv pentru tumoră. În 25% dintre cazurile sporadice, s-a produs o mutație genetică, ce se transmite la urmași. De aceea, screeningul fraților și al urmasilor este vital.

Tablou clinic

Există două forme clinice de retinoblastom: unilateral și bilateral. Cea mai frecventă modalitate de prezentare clinică a retinoblastomului (aproximativ 50% din cazuri) este leucocoria (pupila albă). Diagnosticul diferențial al leucocoriei este prezentat în tabelul 5.

În afara leucocoriei, retinoblastomul poate lua diverse „măști”, prezentate în tabelul 6.

Tabel 5. Cauze de leucocorie
Cataracta Toxocariaza Retinoblastomul ROP avansată Anomalii de dezvoltare a vitrosului și retinei Opacitate corneană

Tabel 6. „Măști” (complicații oculare) ale retinoblastomului
Strabism monolateral Cataracta Buftalmie (glaucom congenital) Uveita Hipema (hemoragie în camera anterioară)

La examenul fundului de ochi, tumora poate apărea ca:
- o masă cărnoasă, albicioasă, care proemină în cavitatea vitreană (forma **endofitică**) (fig. 16.15);
- o formațiune care se dezvoltă spre spațiul subretinian (forma **exofitică**).

Complicații

Retinoblastomul poate produce: glaucom secundar, invazia nervului optic, a orbitei, metastaze ganglionare, cerebro-meningeale, osoase.

Tratament

Retinoblastomul unilateral se tratează prin enucleație. În retinoblastomul bilateral, se enuclează ochiul cu tumora mai mare, iar la ochiul congener se aplică metode conservative de tratament: radioterapia. Chimioterapia are un rol adjuvant. Retinoblastomul se asociază cu o supravietuire de 90%, la 3 ani de la diagnostic, dacă a fost localizat strict intraocular. Dacă tumora a invadat nervul optic, prognosticul este semnificativ înrăutățit. În cazul invadării orbitei, se practică exenterația acesteia (îndepărtarea întregului conținut orbitar, în sacul periostic), dar cu prognostic vital infaust. Tratamentul retinoblastomului este complex, trebuie să se desfășoare în centre specializate, iar colaborarea dintre oftalmologi, oncologi și pediatrii esre esențială.

Capitolul 17
Nervul Optic

Patologie

Suferinţa nervului optic însoţită de tulburări vizuale este denumită astăzi cu termenul general şi cuprinzător de neuropatie optică. Clasificarea semiologică, în funcţie de aspectul oftalmoscopic al papilei nervului optic permite gruparea neuropatiilor optice în 5 categorii

- de stază;
- inflamatorii;
- ischemice;
- toxice
- atrofice.

1. Neuropatiile optice de stază

Neuropatia optică de stază este denumită şi stază papilară, edem papilar pur sau edem neinflamator al nervului optic. (Fig. 17.1)

Etiologie. În marea majoritate a cazurilor edemul neinflamator bilateral este datorat unei hipertensiuni intracraniene. El poate fi determinat de orice tumoră intracraniană, procentajul cel mai ridicat fiind totuşi dat de tumorile creierului mijlociu, ale regiunii parieto-occipitale şi cerebelului. Tumorile fosei anterioare cauzează edem papilar mai rar şi târziu în cursul evoluţiei lor. Alte cauze intracraniene mult mai rare de edem papilar neinflamator sunt meningitele, abcesul, tromboza sinusului cavernos, anevrismul, hemoragia subarahnoidiană, hidrocefaleea; hipertensiuinea arterială malignă în schimb este frecvent întâlnită. In toate aceste cazuri modificările oftalmoscopice se asociază sindromului de hipertensiune intracraniană cu cefalee intensă, vărsături, vertij, pareze sau paralizii oculomotorii.

În formele unilaterale intervin cauze orbitare ce determină staza orbitară (tumorile nervului optic, meningiomul din vecinătatea apexului orbitar, celulita orbitară, pseudotumorile orbitei sau hemoragia din teaca nervului optic) sau cauze oculare (ocluzia venei centrale a retinei, hipotonia oculară).

Patogenie. Deoarece nervul optic este înconjurat până la lamina cribrosa de tecile meningeale ale creierului iar spaţiile subarahnoidiene şi subdurale din jurul nervului optic sunt în continuitate cu cele din jurul creierului, orice ridicare a presiunii intracraniene devine evidentă in jurul nervului. Creşterea presiunii intracraniene poate determina destinderea ampuliformă a spaţiului subarahnoidian din jurul porţiunii retrobulbare a nervului optic. Ca rezultat apare edemul discului optic, un fenomen pur hidrostatic, neinflamator. Alţi factori cu rol probabil în

producerea sa sunt reprezentaţi de compresia venei centrale a retinei cu colapsul acesteia şi staza axoplasmică din capul nervului optic ducând la tumefacţia discului optic şi modificări vasculare secundare, demonstrabile angiofluorografic.

Tablou clinic. Este dominat de un aspect de stază vasculară a papilei nervului optic. Edemul cuprinde progresiv întreaga suprafaţă a discului, care ia o culoare roşie cu marginile şterse, prezentând o proeminenţă puternică (aspect de cap de meduză sau floare de crizantemă). Venele devin congestionate şi turgescente, arterele îngustate, apar numeroase hemoragii în formă de flacără şi punctate, cât şi exudate papilo-retiniene.

Aspect funcţional. Acuitatea vizuală şi câmpul vizual se menţin în limite normale timp îndelungat. În stadiile timpurii ale bolii apar frecvent atacuri tranzitorii de estompare sau suprimare completă a vederii având o durată de câteva secunde, mai rar 1-2 minute, după care vederea redevine normală. Aceste obnubilări sau eclipse vizuale sunt determinate de spasme ale arterelor retiniene care se luptă cu obstacolul circulator.

Evoluţie. Este îndelungată. Vederea diminuă treptat, fără ca aceasta să prezinte vreo relaţie cu gradul tumefacţiei discului. Pe măsura instalării atrofiei optice poststază apare scăderea marcată a vederii. Pupilele, până în acest moment normale ca mărime şi reacţie, devin midriatice şi imobile. Modificările câmpului vizual iau aspectul strâmtorării concentrice.

Tratament. Este etiologic. In cazul hipertensiunii intracraniene, tratamentul este neurochirurgical şi constă în intervenţii decompresive.

2. Neuropatiile optice inflamatorii

Din punct de vedere al terminologiei numai neuropatiile optice inflamatorii ar trebui să păstreze denumirea clasică de nevrite optice; acestea prezintă două forme: nevrita optică anterioară (sau papilita) şi nevrita optică posterioară (sau retrobulbară).

2.1 Neuropatia optică inflamatorie anterioară (papilită)

Etiologie. Este variată. Pot interveni boli infecţioase acute sau cronice (scarlatină, variolă, febră tifoidă, difterie, gripă, reumatism, erizipel, meningite, encefalite, sifilis), focare de infecţie (de origine dentară, amigdaliană, auriculară, urogenitală) sau infecţii de vecinătate (sinuzite, celulite şi flegmoane orbitare).

Patogenie. Poate fi infecţioasă prin infecţie hematogenă sau transmisă de la o meningită, precum şi prin acţiunea toxinelor microbiene.

Aspect funcţional. Se caracterizează prin scăderea de la început a acuităţii vizuale, scădere de diferite grade, putând merge până la suprimarea ei completă. Câmpul vizual este de obicei redus concentric, alteori există modificări sectoriale, scotoame şi chiar scotom central.

Simptome. Bolnavii acuză frecvent dureri în special la mişcările globilor sau senzaţii vizuale anormale (fotopsii).

Semne. Papila iniţial hiperemică cu marginile estompate, devine tumefiată şi edematoasă, edemul pierzându-se treptat în câmpul retinian juxtapapilar. Proeminenţa papilei în cazul când există nu este prea mare (2-3 dioptrii) şi doar rareori ajunge la asemenea grade încât să ia aspectul papilei de stază. Venele sunt dilatate, sinuoase. Nu rareori pe papilă sau în jurul ei apar hemoragii, mai rar exudate. (Fig. 17.2)

Evoluţie. Este în funcţie de etiologie şi de vârsta bolnavului. De obicei ea este acută, ajungând la completa dezvoltare în câteva zile, pentru ca după un număr de zile sau săptămâni să regreseze, funcţiile vizuale să se restabilească, total sau parţial iar modificările oftalmoscopice să dispară în mare parte. Mai rar, evoluţia bolii este subacută sau cronică, fără recuperarea vederii sau cu recuperare parţială şi instalarea atrofiei totale sau parţiale a papilei.

Diagnostic diferenţial. Trebuie făcut în primul rând cu staza papilară care realizează tot un sindrom oftalmoscopic juxtabulbar în care însă funcţiile vizuale sunt intacte o lungă perioadă de timp, spre deosebire de papilită unde acestea sunt precoce şi profund alterate.

Tratament. Este etiologic (antibiotice, asanare a focarelor de infecţie), patogenetic (injecţii retrobulbare cu preparate cortizonice,corticoterapie în doze imunosupresive) şi simptomatic (injecţii retrobulbare cu atropină, tratament general cu antiinflamatorii nesteroidice şi vitamine din grupul B).

2.2 Neuropatia optică inflamatorie posterioară (retrobulbară)

În această formă clinică, afectarea nervului optic interesează porţiunea sa situată înapoia punctului de intrare a vaselor.

Etiologie. Pe lângă factorii menţionaţi la forma anterioară, juxtabulbară a neuropatiei optice, intervin scleroza în plăci, neuromielita optică, sinuzitele posterioare, virozele şi oftalmia simpatică.

Aspect funcţional. Se caracterizează printr-o scădere netă şi precoce a acuităţii vizuale putându-se ajunge la cecitate completă, chiar cu dispariţia percepţiei luminoase. Marea scădere vizuală este datorată unui scotom central absolut, de dimensiuni mari, care, prin rapida lui progresiune poate ajunge la acoperirea aproape în întregime a câmpului vizual – aşa numita neuropatie optică transversă.

Simptome. Scăderea vizuală este însoţită sau precedată de dureri spontane în regiunea orbitară, periorbitară, dureri ce se declanşează şi se exagerează la mişcările globului.

Semne. In afară de starea midriatică a pupilei, cu încetinirea şi chiar abolirea reflexului fotomotor, nu se constată nimic patologic. Fundul ochiului, papila şi vasele prezintă aspecte normale.

Evoluţie. Este frecvent favorabilă. Simptomele regresează şi vederea revine prin reducerea treptată a scotomului central. Obiectiv, după 3-4 săptămâni apare decolorarea temporală sau totală a papilei, aşa dar un aspect de atrofie, compatibil de multe ori cu acuitate vizuală normală.

Tratament. Este acelaşi ca şi în formele anterioare, juxtabulbare.

3. Neuropatiile optice ischemice

Cuprinde două entităţi şi anume neuropatia optică ischemică anterioară (papilară) şi posterioară (retrobulbară).

3.1 Neuropatia optică ischemică anterioară

Ischemia papilară este o afecţiune a vârstei înaintate, ce apare în general după decada a Vl - a de viaţă.

Etiologie. Cauzele principale care determină ischemia acută a papilei sunt arterioscleroza în 75% din cazuri şi arterita temporală Horton în aproximativ 20% din cazuri; în 5% intervin alte cauze (periarterita nodoasă, lupusul eritematos diseminat, poliartrita reumatoidă, hipertensiunea arterială, policitemia, anemiile acute, operaţia de cataracta, fotocoagularea laser, etc.) care constituie factori declanşatori pe un fond de ischemie arteriosclerotică preexistentă.

Patogenie. Ischemia acută a capului nervului optic apare pe un teren de ischemie cronică a vaselor ce asigură nutriţia nervului optic: arterele ciliare scurte posterioare, vasele papilare. La aceasta se adaugă frecvent o arteriopatie a arterei oftalmice.

Aspect funcţional. Se traduce prin scăderea acuităţii vizuale unilateral, uneori bilateral. Deficitele perimetrice pot fi altitudinale (în principal inferioare), arciforme (analoage celor glaucomatoase) sau centrale (cu sau fără retracţia generalizată a izopterelor).

Semne. Examenul. fundului de ochi evidenţiază papila uşor proeminentă, palidă, cu margini şterse, prezentând un edem ischemic care interesează discul optic în totalitate sau parţial. Se asociază frecvent hemoragii peripapilare, rotunde sau sub formă de flăcări. Exudatele cotonoase peripapilare sunt excepţionale. (Fig. 17.3)

Evoluţie. Edemul papilar evoluează aproximativ după o lună către atrofie optică cu decolorare papilară, fără excavaţie. Atrofia optică poate afecta papila în totalitate sau segmentar.

Tratament. Trebuie să fie diferenţiat etiologic. Medicaţia vasodilatatoare (pe cale generală sau retrobulbară), cel puţin teoretic prezintă indicaţii de elecţie, în special în formele arteriosclerotice. Corticoterapia pe cale generală trebuie administrată de la început.

3.2 Neuropatia optică ischemică posterioară (retrobulbară)

Etiologie. Identică cu cea a neuropatiei optice ischemice anterioare.

Patogenie. Ischemia poate fi determinată fie de cauze intracraniene (compresiune bilaterală a nervului optic de către arterele oftalmice şi cerebrale anterioare, sclerozate şi calcificate) fie de cauze cu sediu intraorbitar sau intracanalicular (procese compresive de cauze diverse).

Tablou clinic. Este superpozabil celui de ischemie acută de care se deosebeşte numai prin lipsa edemului papilar.

Tratament. Asemănător cu cel menţionat la forma anterioară.

4. Neuropatiile optice toxice

Etiologie. Poate fi exogenă (tutun, alcool etilic, alcool metilic, etambutol, izoniazidă, anticoncepţionale orale, plumb, arsenic, chinină) sau endogenă metabolică (diabet, anemie, graviditate, avitaminoze, inaniţie).

Aspect funcţional. Tulburările vizuale, totdeauna bilaterale, se instalează lent şi constau dintr-o scădere a vederii, de acelaşi grad la ambii ochi. Examenul câmpului vizual pune în evidenţă un scotom central, la început numai pentru culori, în primul rând pentru roşu. Scotomul poate fi numai relativ.

Semne. Fundul ochiului nu arată de obicei nimic anormal; rareori se constată edem şi congestie papilară. Mai târziu survine o decolorare papilară temporală sau totală.

Evoluţie. Este cronică, progresivă şi scotomul persistă timp îndelungat cu apariţia în final a atrofiei parţiale sau totale a nervului optic.

Tratament. Constă din suprimarea toxicelor la care se adaugă polivitaminoterapie mai ales din grupul B, administrare de sulfat de zinc şi cisteina, corticoterapie în edemul papilar.

5. Neuropatiile optice atrofice

Sunt numeroase având multiple etiologii.

Definiţie

Prin atrofie optică se înţelege un aspect oftalmoscopic caracterizat prin decolorarea papilei care devine albă (Fig. 17.4) cu suprimarea în parte sau în totalitate a funcţiilor vizuale dar uneori şi cu păstrarea lor. Reprezintă stadiul final a numeroase şi variate procese patologice cu sediul în nerv, în segmentul ante-geniculat al căilor optice sau în retină.

Forme clinice

Atrofia optică poate fi totală sau parţială după cum decolorarea interesează tot discul sau numai un segment al său. Toate atrofiile optice sunt secundare. Cu toate acestea terminologia utilizată în clinică este extrem de variată, fiind în funcţie de etiologia cât şi de simptomatologia procesului iniţial din care a rezultat atrofia. Ţinând seamă de aceste considerente, atrofiile optice pot fi clasificate în următoarele forme clinice:1) simplă sau primară; (2) secundară; 3) vasculară sau de nutriţie; (4) glaucomatoasă; (5) consecutivă sau postretinitică; (6) postnevritică şi (7) poststază.

Atrofia optică simplă sau primară. Este astfel denumită atunci când simptomatologia

procesului iniţial din care a rezultat atrofia a fost cu totul minimă, sau chiar nulă şi a evoluat cu manifestări atât de reduse încât a trecut neobservată iar boala nu a putut fi diagnosticată decât în stadiul final, când au apărut deficienţele funcţionale şi aspectul atrofic al discului optic. Papila este albă, uneori cu o nuanţă verzuie sau albăstruie, bine delimitată iar vasele sunt de calibru normal. Vederea este scăzută uneori până la cecitate, câmpul vizual este strâmtorat concentric sau în sector. Etiologia acestei forme clinice este reprezentată de luesul nervos (tabes, paralizie generală), scleroza multiplă, diferitele afecţiuni demielinizante sau substanţe toxice exogene (intoxicaţia alcolo-tabagică).

Atrofia optică secundară. Are acelaşi tablou oftalmologic ca atrofia primară de care se deosebeşte numai prin etiologie. Succede unei leziuni traumatice cranio-faciale (cu fractură de bază sau fractura peretelui canalului optic) sau compresiunii directe (tumori) exercitate asupra fibrelor nervoase vizuale în orice parte a traiectului lor de la lamina criblată la corpul geniculat lateral.

Atrofia optică vasculară sau de nutriţie. Este caracterizată printr-o papilă albă, bine delimitată, artere subţiri, filiforme, uneori transformate în cordoane albe. Vederea este scăzută, uneori până la cecitate. Acest tip de atrofie survine după neuropatiile optice ischemice şi consecutiv obstruării vaselor centrale.

Atrofia optică glaucomatoasă. Papila este albă sau alb-cenuşie, bine delimitată, uneori cu halou peripapilar de atrofie; prezintă excavaţie totală cu vizibilitatea lamei criblate, care merge până la marginile discului optic; vasele fac cot la marginea excavaţiei. Poate surveni după orice formă de glaucom.

Atrofia optică consecutivă (sau postretinitică). Atrofia este consecutivă retinitelor, corioretinitelor şi degenerescenţelor retiniene, fiind datorată distrugerii extensive a celulelor ganglionare. Papila este albă cu tentă cenuşie, de aspect murdar, ceros sau galbenă, cu margini imprecis delimitate; vasele sunt foarte îngustate, uneori cu aspect filiform. Vederea este scăzută variabil, câmpul vizual este strâmtorat mai ales concentric. Prototipul atrofiei optice consecutive este realizat de degenerescenţa pigmentară a retinei (retinopatia pigmentară).

Atrofia optică postnevritică. Este urmarea unei neuropatii optice inflamatorii în segmentul juxtabulbar (papilită). Oftalmoscopic papila apare albă cu marginile şterse şi neregulate, uneori cu puncte pigmentate, arterele uşor strâmtorate, venele dilatate cu sinuozităţi şi întecuiri pe margine.

Atrofia optică poststază. Apare după un edem mecanic al nervului optic (stază papilară). Oftalmoscopic aspectul este asemănător cu cel al atrofiei optice postnevritice la care se mai adaugă persistenţa unei anumite proeminenţe a papilei iar contrastul dintre strâmtorarea arterelor şi dilatarea venelor este mai pronunţat.

Tratament

Trebuie să fie în primul rând profilactic în sensul tratamentului etiologic al afecţiunilor ce pot conduce la neuropatii optice atrofice. Odată constituite, tratamentul lor este doar paleativ, simptomatic. Pentru a opri evoluţia procesului degenerativ se utilizează în afara tratamentului etiologic, vasodilatatoare, vitaminoterapie (grup B) şi corticoterapie.

DE REȚINUT!

- în prezenţa unui pacient ce acuză eclipse vizuale (obnubilări pasagere), cefalee, vărsături având o vedere bună ne gândim la posibilitatea existenţei unei staze papilare în cadrul hipertensiunii intracraniene produsă cel mai frecvent de un proces expansiv intracranian;
- scăderea bruscă a vederii la o persoană tânără pune problema unei nevrite optice iar în cazul unei persoane mai în vârstă există suspiciunea unei neuropatii optice ischemice.

Capitolul 18
Traumatismele globului ocular şi anexelor

Clasificarea traumatismelor în funcţie de mecanismul de producere

1.Contuzii:

Ale anexelor:

- pleoape
- conjunctiva
- aparat lacrimal
- orbita

Ale globului ocular:

- sindrom contuziv de pol anterior
- sindrom contuziv de pol posterior

2.Plăgi:

- contuze (rupturi sclerale)
- plăgi tăiate

Ale anexelor
Ale globului ocular

3.Corpi străini:

Superficiali:

- conjunctivali
- corneeni

Profunzi (corpi străini intraoculari)

4.Arsuri:

- arsuri chimice
- arsuri fizice
- radiaţii ionizante

1. Contuziile globului ocular şi anexelor

Apar în urma unor traumatisme contuzive (pumn, minge, piatră, dop de şampanie,etc.) ca urmare a unei deformări importante şi brutale a globului ocular urmată de o detensionare la fel de bruscă a acestuia.

1.1 Contuzii palpebrale

În cazuri uşoare apar escoriaţii sau echimoze. Contuzia violentă poate fi urmată de hematoame palpebrale sau de zdrobirea ţesuturilor profunde ale pleoapelor. Apar plăgi profunde zdrobite mai ales atunci când ţesuturile palpebrale au fost prinse între agentul traumatizant şi marginea osoasă dură. Hematoamele mici şi medii se resorb în una-două săptămâni, mai ales dacă sunt aplicate comprese cu rivanol 1%. Hematoamele mari fac dificilă sau imposibilă deschiderea pleoapelor timp de câteva zile. Uneori este prezent emfizemul palpebral datorat unei fisuri osoase postcontuzive la nivelul pereţilor sinusurilor învecinate, în special al celulelor etmoidale.

1.2 Contuzii conjunctivale

Implică mai ales conjunctiva bulbară dând naştere chemozisului sau hemoragiei subconjunctivale de intensitate variabilă; se resorb spontan în câteva zile. Hemoragiile palpebro-conjunctivale(fig.18.1) care apar după 24-48 ore de la traumatism reprezintă semnul, uneori unicul semn clinic, aparent al fracturii bazei craniului.

1.3 Contuziile orbitei

Contuziile grave cranio-faciale se pot răsfrânge asupra pereţilor orbitei sau a canalului optic cu apariţia de fracturi osoase, emfizem orbitar sau exoftalmie în cazul apariţiei unui hematom orbitar postcontuziv. Fracturile pereţilor canalului sau existenţa unei compresii în canal determinată de prezenţa unui hematom sau prin infiltraţie edematoasă a conţinutului canalului optic, pot duce la leziuni ale nervului optic. In aceste cazuri fundul de ochi este iniţial normal (apar defecte de câmp vizual) , pentru ca după 2-4 săptămâni să se constate oftalmoscopic atrofia secundară a papilei nervului optic. Tratamentul constă în intervenţia neurochirurgicală de decompresie.
Hematomul retrobulbar apare în urma lezării vaselor retrobulbare, cu apariţia exoftalmiei şi a hematomului palpebral. Se aşteaptă rezorbţia sângelui , tratamentul chirurgical (cantotomia) fiind indicat doar dacă apare ocluzia arterei centrale a retinei dată de presiunea crescută.

1.4 Contuziile globului ocular

Determină un sindrom traumatic al segmentului anterior sau al celui posterior; în unele cazuri cele două sindroame se pot intrica.

Sindrom traumatic al segmentului anterior. Interesează corneea, camera anterioară, irisul, pupila, cristalinul, poate produce o dereglare a tensiunii intraoculare sau o modificare a refracţiei oculare.

- *Leziuni corneene*:
    - eroziune
    - cheratită profundă traumatică
    - infiltraţia hematică a corneei este cea mai severă leziune corneeană în cadrul unei contuzii

- *Modificări ale camerei anterioare*: poate fi mai profundă, datorită subluxaţiei sau luxaţiei cristalinului în vitros, umplerii ei parţiale de sânge, vitros sau de cristalinul luxat anterior. Vitrosul poate hernia în camera anterioară şi modifica inegal profunzimea acesteia, ca urmare a unei subluxaţii cristaliniene; uneori vitrosul poate fi amestecat cu sânge.

- *Hipema* (fig.18.2) este cea mai frecventă consecinţă a contuziei şi apare ca urmare a ruperii venelor limbice sau a arterelor aferente marelui cerc arterial al irisului

- *Leziuni iriene:*
    - rupturi iriene (fig.18.3)
    - iridodializa (fig.18.4)
    - aniridia
    - irita traumatică

- *Leziuni de corp ciliar:*
    - hemoragii
    - reacţii inflamatorii
    - recesie a unghiului camerular

- *Leziuni ale pupilei*:
    - Se poate modifica ca urmare a leziunilor iriene, deplasărilor cristaliniene, hernierii vitrosului în camera anterioară, modificărilor tensionale intraoculare.
    - Midriaza traumatică se prezintă sub forma unei semimidriaze ce se accentuează după instilarea atropinei; este uneori reversibilă în scurt timp dar de cele mai multe ori durează luni sau ani. Se datoreşte lezării fibrelor parasimpatice prin ruptura sfincterului irian. Frecvent se observă dispariţia reflexului fotomotor direct şi a celui consensual cu păstrarea reacţiei la acomodaţie şi convergenţă. Acest pseudosemn Argyll-Robertson poate dura ani de zile.
    - *Mioza traumatică* este mai rară decât midriaza fiind atribuită excitării fibrelor parasimpatice sau hiperemiei iriene. Reacţionează bine la midriatice şi este de regulă pasageră.

- *Leziuni cristaliniene:*
    - Subluxaţia cristalinului (fig.18.5)
    - Luxaţia anterioară a cristalinului (fig.18.6)
    - Luxaţia posterioară a cristalinului
    - Cataracta contuzivă fără ruperea evidentă a cristaloidei (fig.18.7)
    - Cataracta contuzivă cu ruperea cristaloidei anterioare

- *Hipertensiunea intraoculară postcontuzivă*

- Hipotonia intraoculară postcontuzivă

Leziunea	Definitie	Clinic	Tratament
Eroziune corneeană	**- la biomicroscop se văd dezepitelizări corneene, fine rupturi ale membranei lui Bowmann**	**- durere , lăcrimare, scăderea acuităţii vizuale - colorare cu fluoresceină a dezepitelizărilor**	**- tratamentul unei eroziuni**
Cheratită profundă traumatică (cuprinde mai ales zona centrală)	**- dezepitelizări, fine rupturi ale membranei lui Bowmann, cute sau rupturi ale membranei lui Descemet, impregnări punctiforme hematice endoteliale sau fine hemoragii migrate în parenchim**	**- durere , lăcrimare, scăderea acuităţii vizuale**	**- tratamentul similar cu cel al unei cheratite profunde (căldura locală, dionină, cortizon)**
Infiltraţia hematică a corneei	**Apare în condiţiile unei hipeme persistente, a unei hipertensiuni intraoculare generate de aceasta şi a unor discrete leziuni endoteliale. Corneea este colorată brun-închis în centru, sub forma unui disc, iar periferia este mai clară sau se clarifică în timp**	**-scăderea acuităţii vizuale până la umbra mâinii**	**-tratamentul profilactic este cel al hipemei iar cel curativ poate face obiectul unei cheratoplastii**
Iridodializa	**Dezinserţia rădăcinii irisului**	**-pupila deformată -tulburari de vedere, dacă exista o deschidere largă a fisurii palpebrale, ducând la o "pupilă dublă"**	**-cele mici nu necesită tratament - o iridodializă largă necesită sutura rădăcinii irisului**
Aniridia traumatică	**Avulsia totală a irisului Se însoţeşte de o hemoragie**	**-pacientul este deranjat de lumina prea puternică**	**-ochelari de soare -tratamentul glaucomului**

	abundentă şi uneori de glaucom secundar.		**secundar -dacă se asociază cu cataracta traumatică, în timpul operaţiei de cataractă se implantează o lentilă ce reproduce irisul şi pupila**
Irită traumatică	**Reacţiile inflamatorii ale irisului se datorează creşterii permeabilităţii capilarelor iriene, la care se adaugă şi eliberarea de prostaglandine**	**-acompaniată de oscilaţii ale tensiunii oculare -scăderea acuităţii vizuale, durere, disconfort**	**- tratamentul iritei şi al creşterilor tensionale intraoculare (dacă apar)**
Rupturi ale sfincterului irian	**Rupturi la nivelul marginii pupilare iriene, cu elongarea acesteia**	**- midriază traumatică sau perturbari ale funcţiei pupilare**	**- ochelari de soare**
Hipema	**Sânge în camera anterioară**	**- vedere înceţoşată - se poate complica cu apariţia hipertensiunii intraoculare sau a infiltraţiei hematice a corneei**	**- de obicei se resoarbe spontan - pacientul va evita eforturile, va adopta o pozitie cat mai verticala - dacă nu are tendinţa la resorbţie sau apare recidiva , se intervine chirurgical pentru a evacua sângele din camera anterioară.**

Recesia angulară	**Largirea unghiului camerei anterioare . -este o ruptură între fibrele longitudinale ale muşchiului ciliar care rămân ataşate de pintenele scleral şi cele circulare care se retrodeplasează împreună cu rădăcina irisului şi determină adâncirea şi retrodeplasarea unghiului camerian; foarte frecvent este însoţită de hipemă.**	**- poate duce la glaucom secundar când recesia unghiului se întinde pe 180 de grade sau chiar mai mult.**	**- tratamentul glaucomului**
Cataracta traumatica	**Opacitati cristaliniene postraumatice .**	**-opacitati subcapsulare anterioare, in forma de rozeta, care in timp pot ramane nemodificate sau sa migreze in cortexul profund - scaderea acuitatii vizuale**	**- chirurgia cataractei**
Subluxatia cristalinului	**Avulsia fibrelor zonulare**	**- dislocarea cristalinului, cu iridofacodonezis - profunzime inegală a camerei anterioare, existenţă a unei midriaze persistente sau a unei hernii a vitrosului în camera anterioară - tulburari de vedere(uneori diplopie monoculara)**	**-indepartarea cristalinului cu implantarea unuia artificial -tratamentul hipertensiunii intraoculare (dacă apare)**
Luxaţia cristalinului în camera anterioară	**Cristalinul este situat in camera anterioara , anterior de iris**	**-cristalinul transparent este văzut ca o picătura de ulei iar ochiul devine miop - hipertensiunea intraoculară brutală pe care o declanşează provoacă dureri**	**- extracţia de urgenţă a cristalinului.**

		oculare foarte mari, cefalee şi uneori greţuri, stare de lipotimie. **-acuitatea vizuală scade până la umbra mâinii.**	
Luxaţia cristalinului în vitros	**Cristalinul este localizat în vitros**	**-iridodonezis, hernierea vitrosului în camera anterioară şi creşterea profunzimii acesteia** **-acuitatea vizuală scade în cazul ochiului hipermetrop sau emetrop şi se ameliorează la cel miop sau a cristalinului cataractat** **- după un anumit timp poate fi declanşat glaucomul secundar**	**-extracţia cristalinului prin tehnici speciale (vitrectomie pars plana, facoemulsificare)**
Hipotonia intraoculară postcontuzivă	**Glob ocular hipoton**	**- este explicată fie prin stopul secretor postcontuzional, care reduce temporar producerea umorului apos, fie prin leziuni minime ale structurilor unghiului camerular, care conduc la o creştere a facilităţii la scurgere.**	**- se supravegheaza pacientul**

Hipertensiu-nea intraoculară postcontuzivă	**Cresterea presiunii intraoculare**	**-prezenţa hipemei şi mai ales a hipemei recidivate,determi-nă o hipertonie precoce; -modificări ale structurilor unghiului camerian: recesia unghiului, ruptura parţială sau totală a trabeculului conduc la hipertonii ceva mai tardive; -modificări de poziţie ale cristalin-ului: luxaţiile şi subluxaţiile acestora; -prezenţă a maselor cristaliniene opacifi-ate şi herniate în unghiul camerian**	**- indepartarea cristalinului sau a maselor cristaliniene - hipotonizante oculare , evacuarea sangelui din camera anterioara , mai ales in cazul hipemei ce reapare dupa 5-7 zile - chirurgie filtranta ce faciliteaza scurgerea umorului apos**

Sindrom traumatic al segmentului posterior. Include leziuni la nivelul retinei, coroidei şi vitrosului.

Retină. Poate fi implicată prin edem, hemoragii, rupturi şi dezlipire.

Edemul retinian Berlin (fig.18.8) sau comoţia retiniană este cauzată de un exudat subretinian ca urmare a lezării vaselor ciliare. Apare o scădere marcată a acuităţii vizuale. Retina edemaţiată are un aspect lăptos localizat în jurul maculei şi papilei, cu dispariţia treptată spre retina învecinată. Foveola, prin efect de contrast, apare ca o zona roşie-cireşie, centrale a retinei. De regulă după 2-3 zile edemul se resoarbe şi acuitatea vizuală se restabileşte .

Hemoragiile retiniene pot fi de diverse intensităţi, întinderi, forme şi localizări. Hemoragiile preretiniene acoperă vasele retinei şi uneori pot migra în vitros (aspect de cuib de rândunică). Hemoragiile retiniene se pot resorbi spontan în decurs de câteva zile, săptămâni sau luni.

*Gaura macular*ă poate apare la un anumit timp după contuzie având un contur net datorită edemului retinian perimacular. Tratamentul constă în vitrectomie posterioară.

Dezlipirea de retină este dată de: edemele retiniene periferice ce pot evolua spre o gaură retiniană prin necroză, dializă retiniană la ora serrata mergând până la rupturi gigante şi desinserţii. Tratamentul dezlipirii de retină este chirurgical. In cazuri rare de ruptură retiniană fără dezlipire, se poate recurge la fotocoagulare prin diverse procedee.

Coroidă. Poate fi afectată izolat sau împreună cu retina luând aspectul unor hemoragii, rupturi sau corioretinopatii.

Hemoragiile coroidiene . Cele limitate intracoroidian se deosebesc oftalmoscopic de cele retiniene prin faptul că au o culoare mai închisă şi sunt acoperite de vasele retinei. Hemoragiile mari pot realiza un hematom coroidian care cointeresează retina şi erupe apoi în vitros, sau se poate extinde în spaţiul supracoroidian şi produce o dezlipire coroidiană; după resorbţia lentă a unei hemoragii supracoroidiene, rămân de regulă cicatrici pigmentate.

Rupturile coroidiene unice sau multiple (fig.18.9) sunt localizate cel mai frecvent în regiunea maculară şi intermaculo-papilară; ruptura coroidiană are aspectul unor striaţiuni albicioase cu marginile uşor pigmentate şi este traversată de vasele retinei. Când sunt localizate în maculă, duc la scăderea ireversibilă a vederii.

Vitros. Pot să apară hemoragii în vitros sau decolare posterioară a vitrosului.
Resorbţia spontană a unei hemoragii vitreene se produce lent, în decurs de săptămâni sau chiar luni şi adesea lasă urme sub forma unor benzi de fibrină, care sunt toxice pentru elementele neurosenzoriale ale retinei. In cazul hemoragiilor masive care nu au tendinţă de resorbţie, vitrosul se organizează fibrinos iar funcţia vizuală este redusă la senzaţia de lumină. Tratamentul hemoragiilor vitreene, beneficiază de perfuzii cu manitol 20%, injecţii retrobulbare cu clorură de sodiu 2% sau hyason. Vitrectomia şi înlocuirea vitrosului hemoragic cu ser sau alt substituent adecvat ameliorează substanţial funcţia vizuală dacă retina este integră.

2. Plăgile globului ocular şi anexelor

Plăgile penetrante cele mai frecvent întâlnite interesează pleoapele, conjunctiva, orbita şi globul ocular; plăgile anexelor pot apare şi izolat, dar de regulă însoţesc pe cele ale globului ocular. Sunt produse prin obiecte ascuţite şi tăioase, fragmente desprinse din unelte sau materialul lucrat, fragmente rezultate dintr-o explozie. Plaga poate fi consecutivă unei rupturi produse de contuzia globului. În orice situaţie în care se identifică plăgi la nivelul globului ocular, se va suspecta posibila retenţie a unui corp străin intraocular.

2.1 Plăgile anexelor

Etiologie: leziunile palpebrale,ale căilor lacrimale şi conjunctivei pot să apară în cadrul oricărui traumatism facial.O atenţie crescută trebuie acordată în cazul:

1. plăgilor ce interesează marginea liberă palpebrală (fig.18.10)
2. avulsiei pleoapei în zona cantusului median cu avulsia canaliculului lacrimal
3. plăgi penetrante ale pleoapelor ce pot fi insotiţe de interesarea părţilor moi ale orbitei (risc de celulită şi flegmon orbitar), fie de paralizii oculomotorii(prin sectionarea unui muschi sau nerv oculomotor), fie de cointeresarea globului ocular sau retenţia de corp străin intraorbitar

Tablou clinic: Edemul sau hematomul palpebral pot fi extrem de mari. Escoriaţiile interesează doar straturile superficiale, în timp ce plăgile înţepate, tăiate, muşcăturile de animale(câine), avulsiile palpepabrale (cârlig de pescuit), de obicei intereseaza toate straturile.

Tratament:
- toaleta locală atentă cu îndepărtarea corpilor străini restanţi
- refacerea chirurgicală se va efectua plan cu plan , avându-se grijă ca să nu se inducă tensiuni care ulterior să dea complicaţii(ectropion cicatricial). Plăgile care interesează marginea liberă se vor sutura cu mare atenţie, refăcându-se arhitectura palpebrală (în două straturi: tarsoconjunctival şi musculocutanat), buzele acesteia trebuie captate printr-o sutura fermă cu un

fir intermarginal pentru a preveni formarea unui colobom . Dacă este interesat canaliculul lacrimal superior sau inferior, se încearcă reconstituirea acestuia prin sutură pe o sonda Bowmann sau se introduce un stent siliconic ce va fi lăsat pe loc câteva luni.
-pentru toate plăgile palpebrale este obligatorie profilaxia tetanosului prin administrare de ATPA şi de antibiotice.
! tratamentul chirurgical al leziunilor palpebrale şi ale căilor lacrimale este recomandabil să fie efectuat de către specialistul oftalmolog

2.2 Plăgile globului ocular

Sunt produse de obiecte tăioase sau înţepătoare. Pot să apară sub forma de rupturi postcontuzive, sclera cedând în zonele de minimă rezistenţă: înapoia limbului sclerocorneean (sediul orificiilor de pătrundere în glob a arterelor ciliare anterioare), înaintea ecuatorului globului ocular (scleră mai subţire) şi în apropierea papilei nervului optic(sediul orificiilor de pătrundere în glob a vaselor ciliare posteriare).

Plăgile conjunctivale sunt de obicei asociate cu plăgile palpebrale sau sclerale. Când sunt mici şi regulate, nu necesită sutură; dacă sunt mai întinse sau neregulate, plăgile conjunctivei bulbare necesită o sutură urmată de instilarea unui colir cu un dezinfectant sau cu antibiotic şi pansament ocular pentru 4-5 zile.

Plăgile sclerale (fig.18.11) sunt uneori mascate parţial sau total de hemoragia subconjunctivală. Agentul ocular perforant, pe lângă distrucţiile mecanice pe care le produce peretelui globului ocular şi elementelor de conţinut ale acestuia, este potenţial capabil de a transmite şi infecţia. După momentul perforaţiei este posibilă dezvoltarea infecţiei mergând de la o minoră reacţie iridociliară până la devastatoarea panoftalmie. Perforaţi sau ruptura sclerală post traumatică este certă în prezenţa unei hipotonii oculare marcate, sau când între buzele plăgii herniază uveea sau/şi vitrosul. Tratamentul unei plăgi sclerale perforante sau a unei rupturi sclerale, după prealabila explorare a întinderii ei, constă în excizia uveei sau vitrosului herniat, sutură fermă a sclerei sub microscop, urmată de administrarea de midriatice şi antibiotice.

Plăgile corneene sunt asociate de cele mai multe ori de o durere oculară vie în momentul traumatismului, scurgerea unui lichid călduţ (umor apos) pe faţă, reducerea profunzimii camerei anterioare (sau chiar dispariţia acesteia), inclavarea frecventă a irisului între buzele plăgii corneene (fig.18.12) cu modificarea conturului pupilei, hipotonia globului precum şi o scădere a acuităţii vizuale. Nu de puţine ori o plagă corneeană perforantă se continuă cu una sclerală (fig.18.13). Agentul perforant poate leza capsula cristaliniană anterioară şi prin deschiderea acesteia umorul apos pătrunde rapid în interiorul cristalinului declanşând cataracta traumatică directă, cu apariţia coloraţiei alb-cenuşie caracteristică în aria pupilară şi hernia maselor cristaliniene opacifiate prin breşa capsulei anterioare. Tratamentul costă în sutura corneeană făcută sub microscop (fig.18.14) , urmată de tratament cu midriatice şi antibiotice. Dacă irisul este herniat în buzele plăgii, acesta va fi repoziţionat în camera anterioară, dacă plaga este recentă, respectiv rezecat dacă plaga este veche.

Avulsia globului ocular constă în avulsia traumatică a globului ocular în afara orbitei, frecvent asociată cu ***avulsia nervului optic*** (avulsia completă a nervului optic de la nivelul globului ocular). Duce la orbire instantanee. Tratamentul constă în enucleaţie.

3. Corpii străini

3.1 Corpi străini superficiali (corneeni sau conjunctivali)

Etiologie: Provin de la polizor, strung sau orice altă maşină aşchietoare. Pot fi particule purtate de vânt.

Tablou clinic: Se fixează cel mai adesea pe conjunctiva tarsală superioară. In timpul mişcării reflexe de clipire, ei raclează corneea, producând dezepitelizări corneene asociate cu lăcrimare, fotofobie, dureri oculare. După fixarea corpului străin pe cornee (fig.18.15), apar fenomene iritative intense: lăcrimare, fotofobie, dureri oculare.

Corpii străini infectaţi, toxici (particule de plante, de insecte) sau oxidabili provoacă o iritaţie intensă şi pot duce la declanşarea ulcerului corneean serpiginos şi a unor iridociclite severe.

Tratament:

-corpii străini conjunctivali se îndepărtează, după anestezia corneo-conjunctivală cu xilină 2% şi întoarcerea pleoapei superioare, cu un tampon de vată .Se instilează ulterior un dezinfectant, unguent cu antibiotic şi se pansează ochiul 24 ore.

-după prealabila anestezie corneoconjunctivală cu xilina 2% corpii straini corneeni sunt îndepărtati prin raclare uşoară cu un tampon de vată umedă, cu acul de corp străin sau chiar cu un ac steril de siringă. În cazul corpilor străini oxidabili, după extragerea lor, se va îndepărta cu grijă şi stratul de rugină ce a impregnat în jur corneea. Tratamentul ulterior constă din instilarea de atropina 1%, soluţii dezinfectante, unguent cu antibiotice pentru combaterea infecţiei, unguent cu epitelizant pentru stimularea epitelizării şi pansament ocular. Tratamentul trebuie continuat 2-3 zile într-un serviciu de specialitate.

3.2 Corpi străini intraoculari (profunzi)

Corpii străini intraoculari pot fi localizaţi oriune în interiorul globului : de la nivelul camerei anterioare până la nivelul retinei (fig.18.16) sau coroidei. Ei vor leza structurile oculare mecanic, toxic sau infecţios. Corpii străini organici şi bucăţile de piatră sunt predispuşi să producă infecţii. Există corpi străini intraoculari bine toleraţi (sticlă, plastic, argint sau aur) spre deosebire de cei metalici ce conţin fier sau cupru , care vor duce la apariţia siderozei, respectiv calcozei oculare (conţinutul globului ocular, uveea, cristalinul devin impregnate cu produşii de oxidare ai acestor metale declanşându-se o panuveita subacută uneori cu evoluţie nefavorabilă spre atrofie de glob).

Examinări paraclinice:

-anamneza atentă pentru identificarea naturii corpului străin

-examenul oftalmologic: identificarea porţii de intrare, efectuarea gonioscopiei şi a examenului polului posterior dacă este posibil

-examenul tomografic permite localizarea exactă a corpilor străini metalici. Dacă nu este posibil se efectuează examenul radiologic cu lentilă Comberg, permiţând localizarea acestuia.

-pentru cei radiotransparenţi este necesară ecografia oculară.

Tratament. Constă în extracţia chirurgicală (prin chirurgie vitreoretiniană sau cu magnetul) a corpilor străini după localizarea lor cât mai exactă radiografică şi ecografică. Tratamentul chirurgical trebuie completat cu cel medicamentos cu antibiotice şi midriatice.

4. Arsuri

Arsurile globului ocular şi anexelor sale pot fi cauzate de agenţi fizici sau de substanţe chimice fiind de obicei interesate concomitent pleoapele, conjunctiva şi corneea.

Semne. In funcţie de profunzimea lor, pot fi clasificate în trei grade:

Grad l. Survine hiperemia tegumentelor palpebrale şi a conjunctivei şi eventual fine dezepitelizări corneene, fără modificări de transparenţă. Se vindecă de regulă rapid, fără sechele.
Grad ll. Apar flictene la nivelul tegumentelor palpebrale, dezepitelizări conjunctivale pe un fond hiperemic şi chemotic, dezepitelizări corneene cu scăderea moderată a transparenţei corneei (se văd detaliile iriene).
Grad lll. Se produc leziuni profunde necrotice la nivelul pleoapelor, conjunctiva este necrotică, palidă, dezepitelizată, corneea este complet lipsită de transparenţă şi dezepitelizată, sclera poate prezenta leziuni necrotice cu pierderi de substanţă; uneori leziunile sunt atât de profunde încât determină perforarea precoce sau tardivă a corneei sau sclerei. Vindecarea unor astfel de arsuri se face prin retracţii cicatriciale palpebrale (cu ectropioane şi uneori lagoftalmie), cicatrici aderente între conjunctiva bulbară şi palpebrală (simblefaroane). Corneea se vindecă prin leucoame corneene dense vascularizate, cu pierderea uneori completă a vederii.

4.1 Arsuri fizice

Sunt provocate prin acţiunea temperaturii ridicate sau radiaţii ultraviolete.

Arsurile prin acţiune temperaturii ridicate sunt date de flacără, scânteie electrică, curent de înaltă tensiune, lichide inflamabile, lichide fierbinţi, metale incandescente. Determină coagularea albuminelor şi limitarea leziunilor. Arsurile prin radiaţii ultraviolete (fototraumatisme oculare) sunt provocate de arcul voltaic la sudură, dacă nu sunt utilizaţi ochelarii de protecţie, de expunerea la radiaţii ultraviolete în laboratoare sau în cabinetele de fizioterapie, de oftalmia zăpezii.

Tratament. Leziunile tegumentare necesită efectuarea toaletei cu îndepărtarea ţesuturilor necrozate . Evitarea suprainfecţiei se realizează prin instilarea de soluţii dezinfectante şi unguente cu antibiotice. In caz de leziuni corneene, pentru prevenirea reacţiei inflamatorii iriene se instilează atropina 1%. Asigurarea nutriţiei ţesuturilor în arsurile de grad ll şi lll se face prin instilaţii cu vitamină A uleioasă, cocteil de vitamine din grupul B. Grăbirea epitelizării şi prevenirea simblefaroanelor se realizează prin debridări cu bagheta în fundurile de sac conjunctivale şi introducerea de unguente epitelizante.

Prognosticul fototraumatismelor este bun , de obicei se vindecă în 12-24 ore.

4.2 Arsuri chimice

Se produc de obicei în urma unor accidente de muncă, sau mai rar casnice.Arsurile cu baze (fig.18.17) sunt de două ori mai frecvente decât cele cu acizi (fig.18.18),deoarece substanţele bazice sunt mai frecvent utilizate în industrie şi acasă. Cele mai frecvente baze implicate sunt amoniacul, hidroxidul de sodiu şi varul. Acizii mai fecvent implicaţi sunt sulfuric , clorhidric, acetic , sulfuros. Severitatea leziunii depinde de agentul implicat, timpul de contact, leziunile termice şi suprafaţa oculară interesată. Bazele penetrează mai profund

(dând leziuni mai severe) decât acizii, care coagulează proteinele de suprafaţă, producând astfel o barieră protectoare.

Tratamentul de urgenţă:
- irigarea abundentă (15-30 min.) cu ser fiziologic, dacă nu e posibil, cu apă, pentru a minimaliza durata de acţiune a agentului chimic şi pentru a normaliza pH-ul în sacul conjuntival
- examinarea atentă a fornixurilor pentru a se îndepărta eventualele resturi de substanţă localizate la acest nivel
- îndepărtarea ariilor necrotice. Instilarea unui dezinfectant ocular sau a unei soluţii de antibiotic şi pansamentul ocular completează primul ajutor. In serviciile de specialitate se reiau spălăturile şi se face un bilanţ al leziunilor.

Tratamentul de specialitate:
-în cazul arsurilor de gradul l se instilează dezinfectante oculare şi se aplică unguente cu antibiotice şi epitelizante .
-în arsurile de gradul ll şi lll, tratamentul este completat cu instilarea de atropină 1% pentru prevenirea uveitelor toxice.
-în cazul arsurilor de gradul ll şi lll provocate de substanţe bazice ce pătrund rapid în profunzime se intervine chirurgical de urgentă şi se practică operaţia Passow (decolarea conjunctivei şi a capsulei lui Tenon de la limb spre fundurile de sac cu excizia parţială a ţesutului subconjunctival îmbibat cu caustic şi spălarea cu ser fiziologic a spaţiului subconjunctival) pentru a asigura o mai bună irigaţie sanguină în zona necrotică.
-prevenirea hipertensiunilor intraoculare secundare se realizează prin administrarea generală de acetazolamidă şi local betablocante în instilaţii.
-acidul ascorbic (cu rol important în producerea colagenului de către cheratocitele stromei corneene) se aplică local în instilaţii sub formă de cocteil de vitamine alături de riboflavină.
-autohemoterapia subconjunctivală este utilizată cu rezultate satisfăcătoare deoarece macrosferina prezentă în serul uman acţionează ca inhibitor al colagenazei.
-pentru împiedecarea constituirii simblefaroanelor se va proceda la debridarea zilnică în fundurile de sac conjunctivale, urmată de aplicarea unguentelor antibiotice .
-corticoterapia locală se utilizează pentru clarifierea corneei după epitelizarea leziunilor corneoconjunctivale.

Tratamentul sechelelor:

În general trebuie aşteptat minimum 6 luni-1 an până la orice tentativă de chirurgie plastică. Se pot efectua plastii conjunctivale pentru rezolvarea simblefaroanelor (fig.18.19), plastii palpebrale pentru ectropioanele cicatriciale şi cheratoplastii sau montarea cheratoprotezelor pentru ameliorarea rezultatului funcţional.

DE REȚINUT!
Primul ajutor în traumatisme este foarte important şi constă în:

- inventarul lezional
- toaleta riguroasă (cu apă sau substanţe dezinfectante), îndepărtarea corpilor străini
- aplicarea de coliruri cu:
  - antibiotice
  - atropină 1%
  - pansament
- începerea tratamentului antibiotic şi a profilaxiei antitetanice
- trimiterea de urgenţă într-un serviciu de specialitate

ANEXA 1 – Scăderea progresivă a vederii (cauzele cele mai frecvente)

↓

Anamneza
Măsurarea acuității vizuale

↓

Sunt afectate vederea la distanță și la apropiere Fotofobie	Dificultăți în aprecierea obiectelor și persoanelor care se apropie din lateral	Scăderea vederii centrale, cu dificultăți la citit, menținerea vederii periferice	Pacient cu diabet zaharat Scăderea vederii centrale

↓ ↓ ↓ ↓

Ex. obiectiv ocular: biomicroscopie, fund de ochi

↓

Opacități cristaliniene	Lărgirea excavației papilare	**DMS*** **	**Maculopatia diabetică**
↓	↓	↓	↓
Cataracta	Perimetrie automatizată Măsurarea PIO*	Tratament: **Forma uscată (atrofică):** - vitamine **Forma umedă (neovasculară):** - anti-VEGF**** - PDT***** - laser	Tratament: - laser - anti-VEGF - triamcinolon
↓	↓		
Tratament: operație (facoemulsificare + implant de cristalin artificial foldabil)	**GPUD****		
	↓		
	Tratament: - medicamentos - (laser) - chirurgical		

!!! DE REȚINUT: Cauzele principale de scădere progresivă a vederii:

CATARACTA
GPUD
DMS
MACULOPATIA DIABETICĂ

Legenda:
*PIO = Presiune IntraOculară
** GPUD = Glaucom Primar cu Unghi Deschis
*** DMS = Degenerescența Macular Senilă
****VEGF = Vascular Endothelial Growth Factor
*****PDT = PhotoDynamicTherapy

ANEXA 2 – SCĂDEREA ACUTĂ A ACUITĂȚII VIZUALE (cauze frecvente)

SCĂDEREA TRANZITORIE A AV

(AV revine în 24 de ore, de regulă într-o oră)

Cauze frecvente:
- Edem papilar (secundar)
- Amauroza fugace unilaterală (HTA)
- IVB (bilaterală)*
- Migrenă

Cauze rare:
- Spasm de ACR**
- Neuropatie optică ischemică
- Sindrom de ischemie carotidiană
- Atacuri subintrante de Glaucom cu unghi închis
- Leziuni ale SNC

SCĂDEREA PERSISTENTĂ A AV

(> 24 de ore)

FĂRĂ DURERE

Cauze frecvente:
- Obsrtucţie de ACR
- Obstrucţie de VCR
- NOIA***
- Hemoragie în vitros
- Dezlipire de retină
- Nevrită optică

Cauze rare:
- retinopatii de diferite etiologii
- leziuni ale SNC

CU DURERE OCULARĂ

Cauze frecvente:
- Glaucom acut
- Uveite (anterioare, posterioare)

Cauze rare:
- Keratite
- Hidrops corneean (Keratocon)

EXAMINĂRI OCULARE OBLIGATORII
- determinarea AV
- refracţia oculară
- PIO****
- reflexe pupilare
- biomicroscopia polului anterior ± test la fluoresceină
- biomicroscopia polului posterior
- oftalmoscopie

EXAMINĂRI COMPLEMENTARE
- **gonioscopie** (Glaucom acut)
- **ecografie oculară** (Dezlipire de retină, Hemoragie în vitros)
- **topografie corneeană**
- **CT Scan, RMN** (Edem papilar, NOIA)
- **examen neurologic**
- **examen interne**

Legenda:
*IVB – insuficiență vertebro-bazilară
**ACR – arteră centrală retiniană
***NOIA – neuropatie optică ischemică anterioară
****PIO – presiune intraoculară

TR A T A M E N T
se adresează bolii cauzale

ANEXA 3 – Diagnosticul ochiului roșu

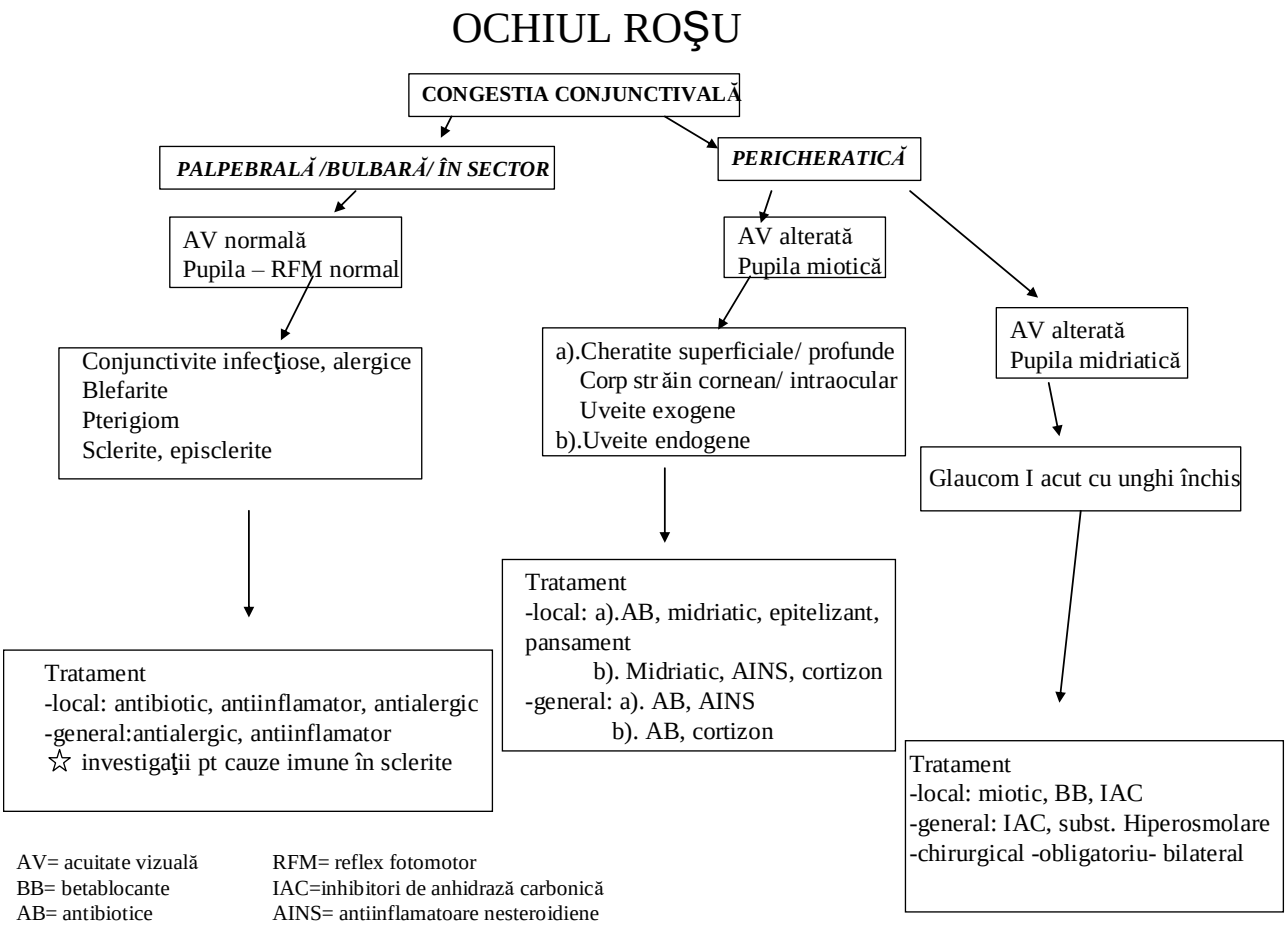

AV= acuitate vizuală
BB= betablocante
AB= antibiotice
RFM= reflex fotomotor
IAC=inhibitori de anhidrază carbonică
AINS= antiinflamatoare nesteroidiene

OCHIUL ROȘU

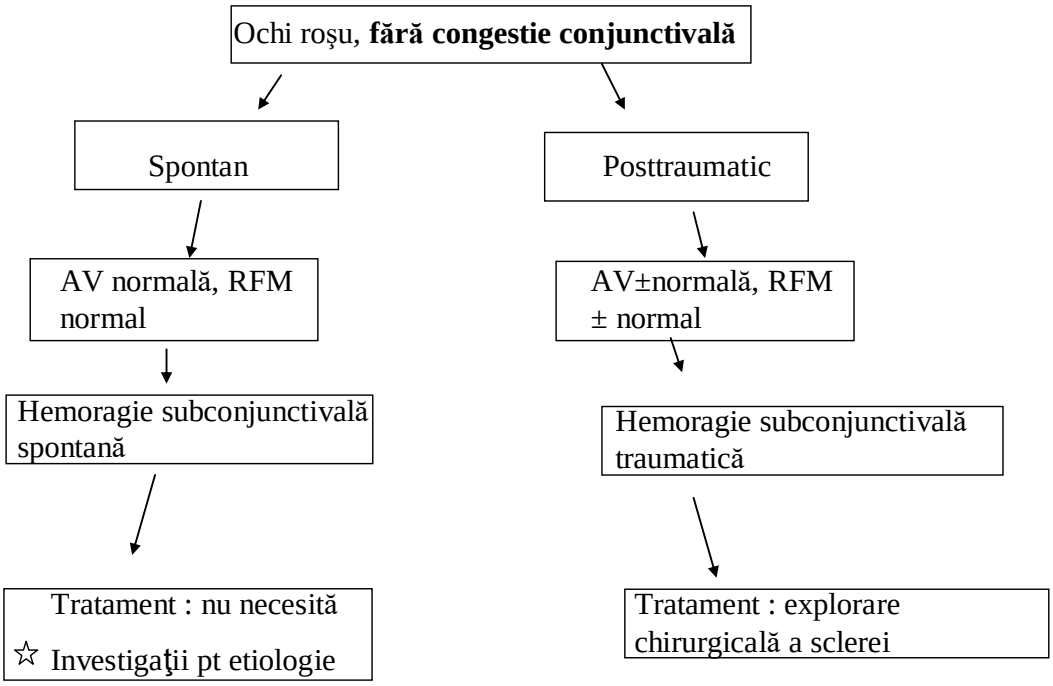
Ochi roşu, **fără congestie conjunctivală**
Spontan
Posttraumatic
AV normală, RFM normal
AV±normală, RFM ± normal
Hemoragie subconjunctivală spontană
Hemoragie subconjunctivală traumatică
Tratament : nu necesită
☆ Investigaţii pt etiologie
Tratament : explorare chirurgicală a sclerei

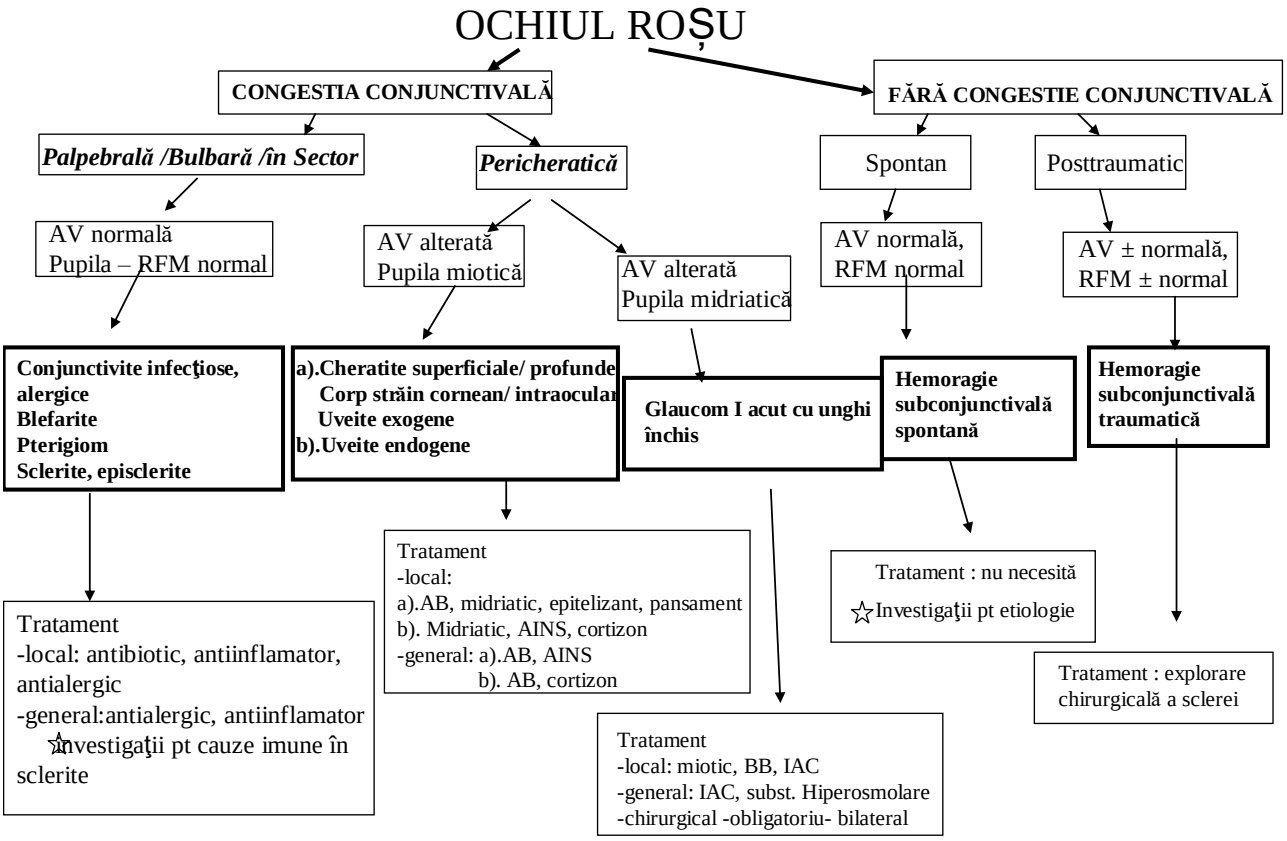

AV= acuitate vizuală
BB= betablocante
AB= antibiotice
RFM= reflex fotomotor
IAC=inhibitori de anhidrază carbonică
AINS= antiinflamatoare nesteroidiene